

A. H. Groll
J. Ritter

Diagnose und Therapie von Pilzinfektionen und der Pneumocystis-Pneumonie bei Kindern und Jugendlichen mit neoplastischen Erkrankungen

Diagnosis and Management of Fungal Infections and Pneumocystis Pneumonitis in Pediatric Cancer Patients

Zusammenfassung

Invasive Pilzinfektionen sind eine wichtige Ursache von Morbidität und Mortalität krebserkrankter Kinder und Jugendlicher mit intensiv chemotherapeutisch behandelten hämatologischen Neoplasien und nach allogener hämatopoetischer Stammzelltransplantation. Die vorliegende Arbeit enthält umfassende Empfehlungen der Arbeitsgruppe „Infektionen bei immunsupprimierten Kindern“ der Deutschen Gesellschaft für Pädiatrische Infektiologie (DGPI) und der Deutschen Gesellschaft für Pädiatrische Onkologie und Hämatologie (GPOH) zu Diagnose und Behandlung invasiver und oberflächlicher Pilzinfektionen sowie der Pneumocystis-jiroveci-Pneumonie. Sie basieren auf der speziellen Pharmakologie und dem Zulassungsstatus bei pädiatrischen Patienten sowie klinischen Studien, Fallserien und Expertenmeinungen analog den Evidenz-Kriterien der Infectious Diseases Society of America (IDSA). Die Empfehlungen für die häufigsten klinischen Entitäten sind hier zusammengefasst. Optionen zur Initialtherapie der unkomplizierten Candidämie umfassen Deoxycholat Amphotericin B (DAMB), Fluconazol (FLC), liposomales Amphotericin B (LAMB), die Kombination von DAMB plus FLC sowie Voriconazol (VCZ) für Patienten > 11 Jahre. Bei akuter disseminierter Candidiasis wird unverändert die Kombination von DAMB und Fluzytosin empfohlen. Zentralvenöse Katheter gelten als infektiöser Fokus und sollten wann immer möglich entfernt werden. Initialtherapie der Wahl bei vermuteten bzw. nachgewiesenen invasiven Aspergillus-Infektionen ist bei Patienten ab einem Alter von 12 Jahren VCZ. Alternativen sind DAMB und LAMB. Die Optionen für Patienten unter 12 Jahren sind im Wesentlichen auf DAMB und LAMB beschränkt. Auf-

Abstract

Invasive fungal infections are important causes of morbidity and mortality in pediatric cancer patients with hematological malignancies and following allogeneic hematopoietic stem cell transplantation. This article provides the recommendations of the Infectious Diseases Working Party of the German Society for Pediatric Infectious Diseases (DGPI) and the German Society for Pediatric Hematology/Oncology (GPOH) for diagnosis and treatment of fungal infections including Pneumocystis jiroveci. They are based on specific pediatric pharmacological and regulatory considerations and on the results of clinical trials, case series and expert opinions using the evidence criteria set forth by the Infectious Diseases Society of America (IDSA). Recommendations for the most frequent clinical entities are summarized here. Options for initial therapy of uncomplicated candidemia include deoxycholate amphotericin B (DAMB), fluconazole (FLC), liposomal amphotericin B (LAMB), the combination of DAMB plus FLC as well as voriconazole (VCZ) for patients > 11 years. For acute disseminated candidiasis, the combination of DAMB plus flucytosine is recommended. Indwelling central venous catheters serve as infectious nidus and should be removed whenever feasible. First-line therapy for presumed or proven invasive Aspergillus infections in patients 12 years and older is VCZ with DAMB and LAMB serving as alternatives. Choices for patients < 12 years of age are essentially limited to DAMB and LAMB. Due to the yet lacking evidence for enhanced antifungal efficacy and the ongoing dosage finding of caspofungin (CAS) in pediatric patients, combination therapies (LAMB plus CAS or VCZ plus CAS) should only be considered for fulminant or massive, life threatening in-

Institutsangaben

Klinik und Poliklinik für Kinderheilkunde, Pädiatrische Hämatologie/Onkologie, Universitätsklinikum Münster

Korrespondenzadresse

Priv.-Doz. Dr. med. Andreas H. Groll · Infektiologisches Forschungsprogramm · Knochenmarktransplantationszentrum und Pädiatrische Hämatologie/Onkologie · Klinik und Poliklinik für Kinderheilkunde · Universitätsklinikum Münster · Albert-Schweitzer-Straße 33 · 48129 Münster · Tel.: 02 51/8 35 28 01 · Fax: 02 51/8 25 28 04 · E-mail: grollan@ukmuenster.de

Bibliografie

Klin Pädiatr 2005; 217 (Suppl 1): S37-S66 · © Georg Thieme Verlag KG Stuttgart · New York
DOI 10.1055/s-2005-872501
ISSN 0300-8630

grund der bislang fehlenden Evidenz einer besseren Wirksamkeit und der noch nicht abgeschlossenen Dosisfindung von Caspofungin (CAS) sollte eine Kombinationstherapie (LAMB plus CAS bzw. VCZ plus CAS) nur bei fulminanten bzw. massiven, akut lebensbedrohlichen Infektionen erwogen werden. Bei Granulozytopenie wird die Gabe Kolonie-stimulierender Faktoren (G-CSF) empfohlen. Bei Immunsuppression sollten, wenn möglich, Glukokortikosteroide reduziert bzw. abgesetzt werden. Chirurgische Interventionen sind auf spezielle Indikationen beschränkt. Zygomycosen sind eine Indikation für hochdosiertes LAMB. Validierte Initialtherapie der Kryptokokken-Meningoenzephalitis ist die Kombination von DAMB plus Fluzytosin. Zur Behandlung der *Pneumocystis jiroveci*-Pneumonie wird Trimethoprim/Sulfamethoxazol bzw. Pentamidin empfohlen. Der Beitrag enthält über die genannten Entitäten hinaus eine Übersicht zur Pharmakokinetik und Dosierung antimykotischer Substanzen bei Kindern und Jugendlichen sowie detaillierte Diskussionen bzw. Empfehlungen zur empirischen antimykotischen Therapie, zur Resistenztestung, zur Diagnose und Therapie von oberflächlichen Pilzinfektionen, von invasiven Infektionen durch seltene und außereuropäische Pilzerreger und zu supportiven Therapiemaßnahmen auf der Basis der publizierten Literatur.

Schlüsselwörter

Maligne Erkrankungen · Stammzelltransplantation · Mykosen · Candida · Aspergillus · Zygomycetes · Cryptococcus · Pneumozystis · Diagnose · Therapie · Amphotericin · Anidulafungin · Caspofungin · Fluconazol · Fluzytosin · Itraconazol · Micafungin · Posaconazol · Ravuconazol · Voriconazol

fections. In granulocytopenic patients, adjunctive therapy with colony-stimulating factors (G-CSF) is recommended. In patients under immunosuppressive therapy, glucocorticosteroids ought to be reduced or discontinued, if feasible. Surgical interventions are restricted to specific indications. Zygomycetes infections are an indication for high-dose LAMB. The combination of DAMB plus flucytosine is the initial treatment of choice of cryptococcal meningoencephalitis, and for treatment of *Pneumocystis jiroveci* pneumonitis, trimethoprim/sulfamethoxazol or intravenous pentamidine is recommended. Beyond the listed entities, the article provides a brief review on the pharmacokinetics and dosing of antifungal agents in children and adolescents as well as detailed discussions and evidence-based recommendations for empirical antifungal therapy, diagnosis and treatment of superficial fungal infections, of invasive infections by previously rare fungal pathogens and endemic moulds and for adjunctive immunomodulatory and surgical interventions.

Key words

Cancer · stem cell transplantation · mycoses · candida · aspergillus · zygomycetes · cryptococcus · pneumocystis · diagnosis · treatment · amphotericin · anidulafungin · caspofungin · fluconazole · flucytosine · itraconazole · micafungin · posaconazole · ravuconazole · voriconazole · children

Invasive Pilzinfektionen sind eine wichtige Ursache von infektiöser Morbidität und Mortalität bei Kindern und Jugendlichen mit neoplastischen Erkrankungen. Betroffen sind vor allem Patienten mit hämatologischen Neoplasien bzw. aplastischer Anämie und Patienten nach allogener hämatopoetischer Stammzelltransplantation (HSZT) [10, 34, 112, 214]. Während die überwiegende Mehrzahl mikrobiologisch nachgewiesener Infektionen durch *Candida*- und *Aspergillus*-Arten ausgelöst sind, ist in den letzten Jahren ein Shift zu *non-albicans Candida* spp., *non-fumigatus Aspergillus* spp. und anderen, zuvor seltenen und häufig therapierefraktären Pilzerregern zu beobachten (Abb. 1) [114, 115]. Mit Ausnahme der Katheter-assoziierten Candidämie sind invasive Pilzinfektionen dabei unverändert schwierig zu diagnostizieren und haben durchweg eine schlechte Prognose.

Für lange Zeit war die Behandlung invasiver Pilzinfektionen auf die Gabe von Amphotericin B Deoxycholat mit oder ohne Fluzytosin beschränkt. Alternativen ergaben sich erstmals in den späten 80er- bzw. frühen 90er-Jahren des letzten Jahrhunderts mit der Entwicklung von Itraconazol, Fluconazol und besser verträglichen Lipid-Formulierungen von Amphotericin B. Verstärkte Forschungsanstrengungen auf dem Gebiet der antimykotischen Chemotherapie in den letzten zehn Jahren haben schließlich zur Entwicklung einer neuen Generation antimykotischer Triazole mit verbesserten pharmakologischen Eigenschaften (Voriconazol und, noch nicht zugelassen, Posaconazol und Ravuconazol) und zur Entwicklung einer neuen Klasse antimykotischer Substanzen, der Echinocandine (Caspofungin und, noch nicht zuge-

lassen, Anidulafungin und Micafungin) geführt [38, 109]. Verbesserte Methoden des direkten Erregernachweises [29, 125, 193], neue Verfahren der hochauflösenden zweidimensionalen Bildgebung [49, 50] und ein verstärktes Problembewusstsein haben die Diagnose invasiver Pilzinfektionen zunehmend aus dem Obduktionsbereich an das Krankenbett bewegt; daneben sind wesentliche Fortschritte in der Definition von Pilzkrankungen, den Algorithmen antimykotischer Interventionen (Tab. 1), in Design und Implementierung klinischer Studien [20, 268, 347] und der Entwicklung standardisierter, prädiktiver Verfahren der In-vitro-Resistenztestung erzielt worden [104, 266, 267].

Bedingt durch die wachsende Häufigkeit, den vermehrten Nachweis zuvor seltener Pilzerreger, neuen Entwicklungen in der Diagnostik und einem beträchtlich erweiterten antimykotischen Armamentarium ist das Management invasiver Pilzinfektionen zunehmend komplex geworden. Die folgenden Empfehlungen stellen eine Synthese und Experten-Interpretation der in der Datenbank der National Library of Medicine (PubMed; <http://www.nlm.nih.gov>) zugänglichen Veröffentlichungen zur Therapie invasiver Pilzinfektionen bei Patienten mit bösartigen Erkrankungen bzw. nach hämatopoetischer Stammzelltransplantation dar. Aufgrund des Fehlens klinischer Studien bei Kindern und Jugendlichen beruhen die Empfehlungen überwiegend auf bei Erwachsenen erhobenen Daten; alle Dosisangaben beruhen auf bei pädiatrischen Patienten durchgeführten pharmakokinetischen Untersuchungen. Die Kriterien zur Gewichtung der einzelnen Empfehlungen und Kriterien für die Validität der

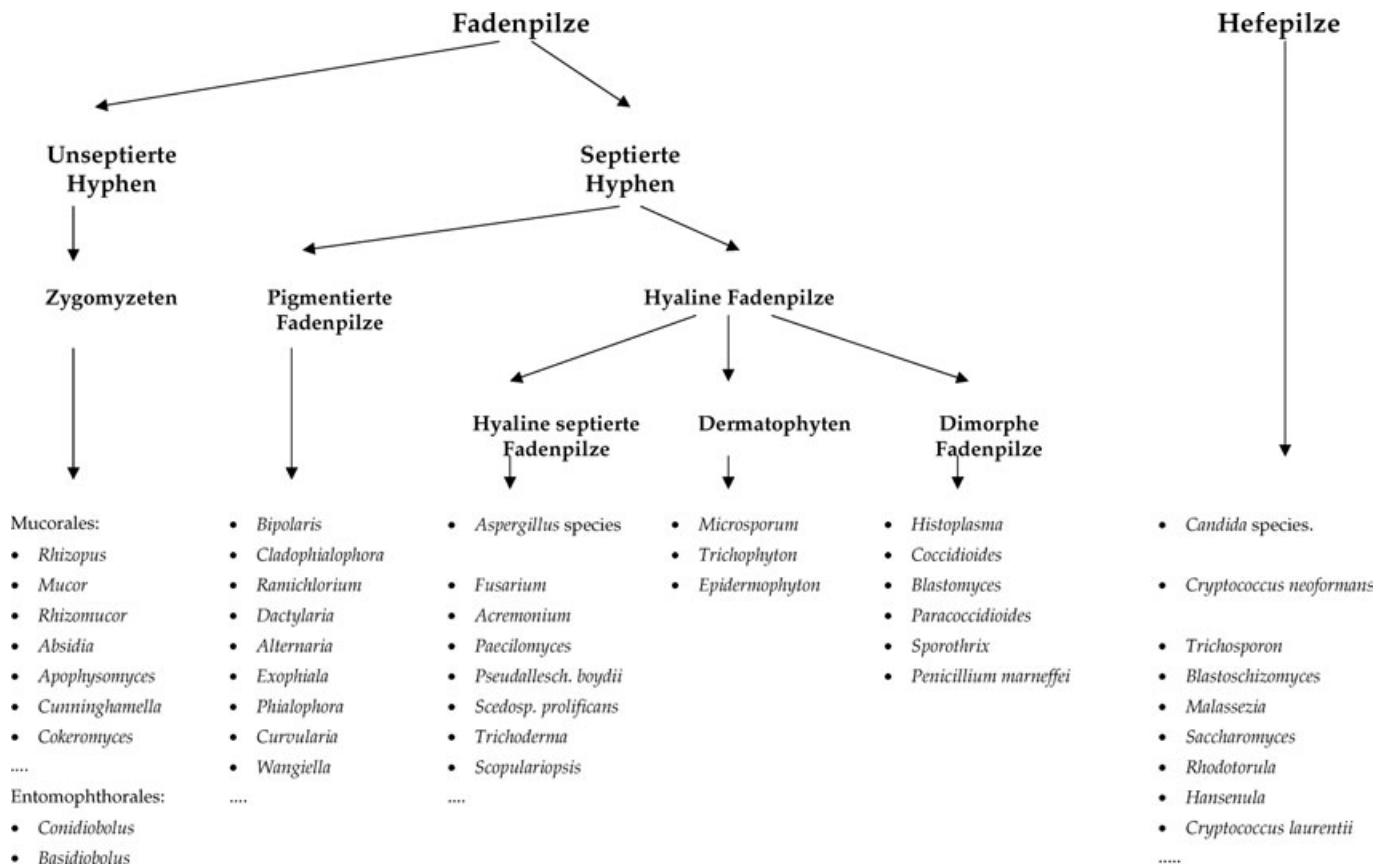


Abb. 1 Klinisch-mikrobiologische Einteilung humanpathogener Pilze (modifiziert nach Groll u. Walsh [115]).

Tab. 1 Algorithmen der antimykotischen Chemotherapie invasiver Pilzinfektionen bei krebserkrankten Patienten

Intervention	Setting
primäre Prophylaxe	präventive Gabe antimykotischer Substanzen bei Patienten mit hohem Erkrankungsrisiko (i. d. Regel > 10%)
empirische Therapie	präventive Gabe antimykotischer Substanzen bei granulozytopenen Patienten mit persistierendem Fieber oder neu auftretendem Fieber unter adäquater empirischer antibakterieller Therapie
präemptive Therapie	präemptive Gabe antimykotischer Substanzen bei Patienten mit hohem Erkrankungsrisiko (> 10%) für eine invasive Aspergillose und Nachweis von Galaktomannan-Antigen bzw. PCR-Produkten im seriellen Screening ohne andere kompatible mikrobiologische oder radiologische Befunde
Therapie möglicher, wahrscheinlicher und gesicherter Infektionen	Gabe antimykotischer Substanzen bei Risikopatienten mit kompatiblen klinischen, radiologischen und mikrobiologischen Befunden bzw. mikrobiologischem und/oder mikroskopischem Nachweis eines Pilzerreger aus sterilen Geweben bzw. Körperflüssigkeiten
Sekundärprophylaxe	Gabe antimykotischer Substanzen bei Patienten mit erfolgreich behandelten invasiven Infektionen bzw. radiologischen Restbefunden während Phasen weiterer Granulozytopenie bzw. Immunsuppression

zugrunde liegenden Daten sind im Vorwort dargestellt und anderweitig publiziert [35, 52, 235, 278, 308, 319].

Pharmakologie antimykotischer Substanzen bei pädiatrischen Patienten

In den letzten Jahren wurden zunehmende Kenntnisse zur Sicherheit, Verträglichkeit, Pharmakokinetik und Dosierung systemischer Antimykotika bei Kindern und Jugendlichen gewonnen. Dennoch sind nicht alle verfügbaren Substanzen für pädiatrische Alterstufen zugelassen. Die grundlegenden pharmakologischen Eigenschaften antimykotischer Substanzen, ihr Zulassungsstatus sowie Indikationen zum Monitoring von Plasmakonzentrationen bzw. Parametern der Nieren- und Leberfunktion sind in Tab. 2, und die wesentlichen Informationen zu ihrer Dosierung bei pädiatrischen Patienten in den folgenden Abschnitten zusammengefasst. Für eine ausführliche Darstellung einschließlich der in Deutschland nicht zugelassenen weiteren Lipid-Formulierungen von Amphotericin B (Amphotericin B Lipid Complex, ABLC; Amphotericin B Colloidal Dispersion, ABCD) wird auf die Literatur verwiesen [100, 106, 113].

Amphotericin B Deoxycholat

Publizierte pharmakokinetische Parameter bei pädiatrischen Alterstufen zeichnen sich durch eine hohe interindividuelle Variabilität aus, was zumindest zum Teil auf Unterschiede in Grundkrankheit und Verabreichungsmodus zurückgeführt werden kann [22, 27, 163, 219, 306]. Dennoch scheinen Säuglinge und Kleinkinder eine raschere Plasma-Clearance als Erwachsene zu

Tab. 2 Zusammenfassung pharmakologischer Eigenschaften systemischer antimykotischer Substanzen

Substanz	Wirkmechanismus	Spektrum	Nebenwirkungs-Profil	Metabolismus/ Elimination	i. v./p. o.	pädiatr. Zulassung	Drug-Monitoring	Toxizitäts-Monitoring
<i>Amphotericin B</i> <i>Deoxycholat</i>	Interaktion mit Ergosterol, Schädigung der Zellmembran	H, F	renal (tubulär/ glomerulär) Infusions-assoz. Reaktionen	Akkumulation im Gewebe, protrahiert hepatisch/renal in unveränderter Form	i. v.	ja	nein	Kreatinin, Bilirubin, AP, K ⁺ , Mg ⁺⁺
<i>liposomales Amphotericin B</i>	Interaktion mit Ergosterol, Schädigung der Zellmembran	H, F	renal (tubulär/ glomerulär) Infusions-assoz. Reaktionen	Akkumulation in Plasma und Gewebe, protrahiert hepatisch/renal in unveränderter Form	i. v.	ja	nein	Kreatinin, Bilirubin, AP, K ⁺ , Mg ⁺⁺
<i>Fluzytosin</i>	RNA-Miscoding, Hemmung der DNA-Synthese	H (F)	hepatisch hämatologisch gastrointestinal	renal in unveränderter Form (95%)	i. v. (p. o. **)	ja	ja	Leberfunktion, Kreatinin
<i>Fluconazol</i>	Hemmung der Ergosterol-Biosynthese (14-alpha-Demethylase)	H	gastrointestinal hepatisch kutan AM-Interaktionen (CYP450)	renal in unveränderter Form (95%)	i. v./p. o.	ja	nein	Leberfunktion, Kreatinin
<i>Itraconazol</i>	Hemmung der Ergosterol-Biosynthese (14-alpha-Demethylase)	D, H, F	gastrointestinal hepatisch kutan AM-Interaktionen (CYP450)	hepatisch (CYP450); <5% renal in unveränderter Form	i. v./p. o.	nein	ja	Leberfunktion, Kreatinin (i. v.)
<i>Voriconazol</i>	Hemmung der Ergosterol-Biosynthese (14-alpha-Demethylase)	H, F	hepatisch kutan Sehstörungen AM-Interaktionen (CYP450)	hepatisch (CYP450); <5% renal in unveränderter Form	i. v./p. o.	ja*	nein	Leberfunktion, Kreatinin (i. v.)
<i>Caspofungin</i>	Hemmung der Synthese von Zellwand-1-3-beta-D-Glucan	Candida, Aspergillus	hepatisch gastrointestinal	hepatisch, <5% renal in unveränderter Form	i. v.	nein	nein	Leberfunktion
<i>Terbinafin</i>	Hemmung der Ergosterol-Biosynthese (Squalen-Epoxidase)	D, F, (H)	gastrointestinal hepatisch kutan AM-Interaktionen (CYP450)	hepatisch (CYP450); <5% renal in unveränderter Form	p. o.	nein	nein	Leberfunktion
<i>Griseofulvin</i>	Hemmung der Mikrotubuli-Bildung (Mitoseblock)	D	gastrointestinal kutan hepatisch renal AM-Interaktionen (CYP450)	hepatisch (CYP450); <5% renal in unveränderter Form	p. o.	ja	nein	Leberfunktion, Kreatinin

D, Dermatophyten; H, Hefepilze; F, Fadenpilze

* mit Einschränkung (siehe Text)

** über internationale Apotheken

besitzen, wie signifikant negative Korrelationen zwischen Lebensalter und Plasmaclearance nahe legen [27, 163]. Da die Plasmaclearance von Amphotericin B überwiegend durch die Aufnahme der Substanz in die Gewebe bestimmt ist, kann die raschere Clearance in jüngeren Alterstufen mit dem im Vergleich zu Erwachsenen größeren relativen Volumen der parenchymatösen Organe erklärt werden [153, 217]. Ob die beschleunigte Plasmaclearance von Säuglingen und Kleinkindern Implikationen für die Dosierung hat, ist nicht bekannt. Unabhängig vom Lebensalter unterscheiden sich die Dosierungsempfehlungen für pädiatrische Patienten daher nicht von denen für Erwachsene. In Abhängigkeit von Art und Lokalisation der Infektion beträgt Tagesdosis 0,5 bis 1,5 mg/kg i. v. in einer Einzeldosis über 2 bis 4 Stunden [109]. Die Behandlung sollte mit der vollen Zieldosis

unter sorgfältigem bedside-Monitoring während der ersten Infusion erfolgen, um eine rasche Intervention bei Infusions-assoziierten Reaktionen (Fieber, Schüttelfrost) zu ermöglichen [334]. Die Verabreichung der Zieldosis als 24-Stunden-Dauerinfusion ist ungeprüft bezüglich äquivalenter Wirksamkeit und widerspricht der konzentrationsabhängigen Pharmakodynamik der Substanz in vitro und in vivo [104].

Liposomales Amphotericin B

Eine Phase-I/II-Dosiseskalationstudie von liposomalem Amphotericin B (AmBisome®) bei abwehrgeschwächten Kindern und Jugendlichen mit täglicher Einmaldosierung zwischen 2,5 und 7,5 mg/kg zeigte im Vergleich zu Erwachsenen keine substantiellen Unterschiede bezüglich Plasma-Pharmakokinetik.

Die Substanz war gut verträglich ohne dosislimitierende Toxizität im untersuchten Dosierungsbereich von 2,5 bis 7,5 mg/kg (unpublizierte Daten, Walsh et al.). Sicherheit und Verträglichkeit der Substanz bei pädiatrischen Patienten einschließlich Früh- und Neugeborener sind in mehreren z.T. randomisierten klinischen Studien für Tagesdosen bis 5 mg/kg belegt [148, 210, 251, 333]. Die derzeitige Datenlage zeigt keine Hinweise auf eine im Vergleich zu Erwachsenen unterschiedliche Pharmakokinetik und Pharmakodynamik von LAMB bei pädiatrischen Patienten. In Abhängigkeit von der Indikation beträgt die zugelassene Tagesdosis 1,0 bis 5,0 mg/kg i.v. in einer Einzeldosis über (1–)2 Stunden [107, 109]. Die Behandlung sollte mit der vollen Zieldosis unter sorgfältigem Monitoring während der ersten Infusion erfolgen, da Infusions-assoziierte Reaktionen auch unter LAMB auftreten können. Bei Erwachsenen wurden Tagesdosen bis zu 15 mg/kg ohne Erreichen dosislimitierender Toxizität in einer systematischen Dosisescalationsstudie verabreicht [335].

Fluzytosin

Detaillierte pharmakokinetische Untersuchungen zur Pharmakokinetik von Fluzytosin bei pädiatrischen Patienten existieren nicht [113]. Die Substanz ist gut wasserlöslich und wird in überwiegend unveränderter Form renal eliminiert. Dazu passend wurde bei Neugeborenen eine ausgeprägte interindividuelle Variabilität von Clearance und Verteilungsvolumen berichtet [22]. Experten empfehlen derzeit eine initiale Dosierung von 100 mg/kg/Tag in 3–4 Einzeldosen (ED) für alle Alterstufen mit Monitoring der Plasmakonzentrationen und ggf. Dosisanpassung [113]. Plasmakonzentrationen zwischen 40 und 100 µg/ml korrelieren mit antimykotischer Wirksamkeit und sind selten mit unerwünschten hämatologischen Nebenwirkungen assoziiert [85, 323].

Fluconazol

Die Plasma-Pharmakokinetik von Fluconazol in den verschiedenen pädiatrischen Alterstufen ist charakteristisch für eine gut wasserlösliche Substanz mit überwiegend unveränderter Ausscheidung über den Urin und reflektiert die entwicklungsbedingten Veränderungen von Verteilungsvolumen und renaler Clearance [113]. Mit Ausnahme unreifer Neugeborener, bei denen die Clearance initial vermindert ist, haben pädiatrische Patienten eine im Vergleich zu Erwachsenen raschere normalisierte Clearance und eine kürzere Halbwertszeit [40, 168, 176, 288, 293]. Als Konsequenz ist für pädiatrische Patienten eine Therapie im oberen Bereich der empfohlenen Dosierung (8–12 mg/kg/Tag) angezeigt; in Anbetracht des günstigen Sicherheitsprofils [224] und der dosisproportionalen Disposition von Fluconazol kann für reife Neugeborene, Säuglinge und Kinder mit lebensbedrohlichen invasiven Pilzinfektionen durchaus eine Dosierung von 12 mg/kg/Tag (max. 800 mg/Tag) empfohlen werden [113]. Da die AUC der pharmakodynamisch relevante Parameter ist [17, 186], ist trotz der rascheren Clearance in pädiatrischen Altersstufen aufgrund der dosisproportionalen Disposition eine Aufteilung der Tagesdosis in zwei Einzeldosen nicht erforderlich [113].

Itraconazol

Trotz einer durch variable Resorption und hepatischen Metabolismus beträchtlichen interindividuellen Variabilität existieren offensichtlich keine grundsätzlichen Unterschiede zwischen pä-

diatrischen und erwachsenen Patienten bezüglich der Disposition von oral verabreichtem Itraconazol [113]. Itraconazol ist für pädiatrische Alterstufen nicht zugelassen; dennoch kann auf Basis publizierter Daten zu Pharmakokinetik und Verträglichkeit der oralen Cyclodextrin-Formulierung jenseits der Neugeborenenperiode [58, 82, 116, 291] eine Initialdosis von 5 mg/kg/Tag in 2 ED empfohlen werden [116]. Der empfohlene Dosierungsbereich für die Kapsel-Formulierung ist 5 bis 8, maximal 12 mg/kg in 2 ED (entsprechend den Erwachsenen-Tagesdosen von 200–400, maximal 600 mg) mit einer loading dose von 12 mg/kg in 3 ED in den ersten Tagen [113]. Aufgrund statistisch signifikanter Korrelationen zwischen Plasmakonzentration und präventiver Wirksamkeit [90] ist ein Monitoring des Talspiegels und ggf. eine Dosisanpassung zur Aufrechterhaltung von Itraconazol-Konzentrationen >0,5 µg/ml angezeigt. Pädiatrische Daten zum Einsatz der intravenösen Zubereitung fehlen; die Dosierung bei Erwachsenen ist 400 mg/Tag in 2 ED für 2 Tage, gefolgt von 200 mg/Tag in 1 ED für ein Maximum von 12 Tagen [36, 48].

Voriconazol

Voriconazol ist in der Europäischen Union und den USA ab dem 12. Lebensjahr in der Erwachsenenendosierung zugelassen. Pharmakokinetische Untersuchungen mit Dosierungen von 6 bzw. 8 mg/kg/Tag in 2 ED [339] sowie Daten aus dem „compassionate-use“-Programm [341] haben zur vorläufigen Zulassung von Voriconazol (intravenös: 12 mg/kg in 2 ED an Tag 1, gefolgt von 8 mg/kg/Tag in 2 ED; peroral: <40 kg 200 mg/Tag, >40 kg 400 mg/Tag, jeweils in 2 ED) bei pädiatrischen Patienten ab dem 2. Lebensjahr durch die europäischen Behörden mit der Auflage der weiteren Dosisfindung geführt [106]. Voriconazol hat bei Kindern zwischen 2 und 12 Jahren eine beschleunigte Plasmaclearance; die mit der vorläufig zugelassenen Dosierung erreichten Plasmakonzentrationen liegen deutlich unter den mit der gleichen Dosierung bei Erwachsenen und Jugendlichen erreichten Konzentrationen [339]. Daten einer jetzt abgeschlossenen Dosisfindungsstudie mit systematischer Prüfung von Sicherheit, Verträglichkeit und Pharmakokinetik höherer Tagesdosen bei pädiatrischen Patienten zwischen dem 2. und 12. Lebensjahr unterstellen 14 mg/kg/Tag in 2 ED als wahrscheinlichste Dosierung der intravenösen Formulierung für diese Altersspanne und 400 mg/kg in 2 ED als einheitliche Dosierung der Suspension ab dem 2. Lebensjahr. Aufgrund der nichtlinearen Pharmakokinetik der Substanz und postulierter Korrelationen zwischen Exposition und unerwünschten Nebenwirkungen sollte Voriconazol bei Patienten zwischen dem 2. und 12. Lebensjahr in den genannten Dosierungen bis zur endgültigen Zulassung nur im Rahmen eines Heilversuches und unter sorgfältigem Monitoring von Klinik und Laborparametern erfolgen. Bislang bei pädiatrischen Patienten in nicht-vergleichenden klinischen Studien erhobene Daten legen dabei keine grundsätzlichen Unterschiede bezüglich Profil und Häufigkeit unerwünschter Nebenwirkungen im Vergleich zu Erwachsenen nahe [160, 341].

Neue Triazole (Posaconazol, Ravuconazol)

Posaconazol und Ravuconazol sind weitere Triazole der zweiten Generation und befinden sich derzeit in fortgeschrittener klinischer Entwicklung. Daten zur Pharmakokinetik bei pädiatrischen Patienten und eine pädiatrische Dosis liegen bislang nicht vor [106].

Caspofungin

Caspofungin ist bislang für nicht für Patienten < 18 Jahre zugelassen. Explorative pharmakokinetische Untersuchungen haben ergeben, dass Kinder vom 2. bis 11. Lebensjahr eine raschere Plasmaclearance als Erwachsene haben; bei pädiatrischen Patienten ab dem 12. Lebensjahr fanden sich keine relevanten Unterschiede [331]. Im weiteren pädiatrischen Entwicklungsprogramm des Herstellers für Patienten von 2 bis 17 Jahren wird derzeit eine Dosierung von 50 mg/m² (Tag 1: 70 mg/m²) und Tag in einer 1 ED bei einer maximalen Tagesdosis von 70 mg in klinischen Studien geprüft. Diese Dosierung kann aufgrund der vorliegenden Daten zur Pharmakokinetik, Sicherheit und Verträglichkeit für pädiatrische Patienten ohne therapeutische Alternative für die Situation eines individuellen Heilversuches empfohlen werden [106]. Für pädiatrischen Patienten bislang publizierte Daten legen keine Unterschiede bezüglich Profil und Häufigkeit unerwünschter Nebenwirkungen im Vergleich zu Erwachsenen nahe [86, 179].

Neue Echinocandine (Anidulafungin, Micafungin)

Anidulafungin und Micafungin haben sehr ähnliche pharmakologische Eigenschaften wie Caspofungin. Pharmakokinetische Untersuchungen bei pädiatrischen Patienten zeigen keine grundsätzlichen Unterschiede gegenüber Erwachsenen. Für Anidulafungin entsprachen Dosierungen von 0,75 bzw. 1,5 mg/kg/Tag den Erwachsenen dosierungen von 50 bzw. 100 mg täglich. Micafungin wurde in Dosierungen von 0,5 bis 3 mg/kg/Tag untersucht und zeigte hierbei eine lineare Disposition. Eine pädiatrische Dosisempfehlung existiert jedoch bislang für keine der beiden Substanzen [106].

Terbinafin

Terbinafin ist derzeit nicht für Patienten < 18 Jahre zugelassen. Es liegen jedoch Daten systematischer pharmakokinetischer Untersuchungen bei Kindern vor [139, 140, 220] vor. Auf der Basis dieser Untersuchungen und einer Erwachsenen-Referenzdosis von ≤ 10 mg/kg betragen vom Hersteller vorgeschlagene Dosierungen für Kinder > 40 kg 250 mg/Tag, für Kinder zwischen 20 und 40 kg 125 mg/Tag und für Kinder < 20 kg 62,5 mg/Tag, jeweils in 1 ED [147]. Gepoolte Daten aus mehreren klinischen Studien an insgesamt 196 Patienten dokumentieren die Verträglichkeit der Substanz bei Kindern und Jugendlichen: Mit der Gabe von Terbinafin in möglichem Zusammenhang stehende unerwünschte Nebenwirkungen wurden in 3% beobachtet, und bei keinem Patienten wurde die Therapie mit Terbinafin aufgrund unerwünschter Nebenwirkungen vorzeitig abgebrochen [147].

Griseofulvin

Publizierte Daten zur Pharmakokinetik bzw. Dosisfindung für pädiatrische Patienten liegen nicht vor. Dennoch ist die Substanz seit Jahrzehnten ab dem 3. Lebensjahr zugelassen. Die empfohlene pädiatrische Dosierung von ultramikronisiertem Griseofulvin ist 5 bis 10 mg/kg/Tag (max. 750 mg) in 2 ED [7].

Empirische antimykotische Therapie

Die empirische antimykotische Therapie bei prolongierter Granulozytopenie und persistierendem Fieber trotz breiter antibakterieller Therapie ist zum Standard der antiinfektiven Supportiv-

therapie bei hämatologischen Neoplasien bzw. hämatopoetischer Stammzelltransplantation geworden [26]. Sie kann konzeptuell als Prophylaxe für Patienten mit höchstem Infektionsrisiko bzw. als Frühtherapie klinisch noch okkulten Infektionen betrachtet werden [55, 76, 247]. Inwiefern eine primäre systemische Prophylaxe mit Breitspektrum-Antimykotika und das Konzept einer präemptiven Therapie auf Basis des seriellen Monitorings von Galactomannan oder PCR-Produkten (Tab. 1) sowie die hochauflösenden Computertomographie der Lungen die auf dem Surrogatmarker des persistierenden Fiebers fußenden empirischen Therapien ersetzen oder weiterentwickeln können, ist bislang nicht in adäquaten klinischen Studien geprüft.

Zur empirischen Therapie zugelassene Substanzen sind konventionelles Amphotericin B (0,6 mg/kg/Tag), liposomales Amphotericin B (1–3 mg/kg/Tag) sowie, auf Erwachsene beschränkt, Itraconazol (2×200 mg/Tag; initial i.v.) und Caspofungin (50 mg/Tag). Zwei große, randomisierte Multizenterstudien, von denen eine auch Patienten nach allogener HSZT und die andere eine große Anzahl von pädiatrischen Patienten einschloss, haben gezeigt, dass liposomales Amphotericin B (LAMB) die gleiche Wirksamkeit wie konventionelles Amphotericin B (DAMB) in dieser Indikation besitzt. Mit LAMB behandelte Patienten hatten jedoch signifikant weniger Infusions-assoziierte Reaktionen, entwickelten weniger häufig Zeichen einer renalen Funktionsstörung [251, 333] und hatten weniger nachgewiesene Durchbruchinfektionen [333]. Eine im Vergleich zu DAMB äquivalente Wirksamkeit in der empirischen Therapie wurde auch für Itraconazol [36] und Fluconazol i.v. [361] bei Patienten mit hämatologischen Neoplasien ohne allogene HSZT nachgewiesen. Da Fluconazol keine Aktivität gegenüber Schimmelpilzen besitzt, ist sein Einsatz in der empirischen Therapie von Patienten mit hohem Risiko von Schimmelpilzinfektionen zumindest kontrovers.

Zwei jüngere, große, randomisierte Multizenterstudien mit ähnlichem Studiendesign untersuchten Wirksamkeit und Verträglichkeit von Voriconazol und Caspofungin in der empirischen Therapie. Im Vergleich zu LAMB (30,6%) zeigte Voriconazol eine nicht ganz vergleichbare Ansprechrate (26%) im primären Wirksamkeits-Endpunkt, dem sog. „composite score“ (erfolgreiche Behandlung einer bei Therapiebeginn retrospektiv diagnostizierten Pilzinfektion; keine Durchbruchinfektion; Überleben für 7 Tage nach Therapieende; kein vorzeitiger Studienabbruch wegen Ineffektivität oder Toxizität; Entfieberung während der Granulozytopeniephase). Diese lag mit – 10,6 Prozentpunkten knapp außerhalb des vorbestimmten 95% Konfidenzintervalles von ± 10 Prozentpunkten, was zu einer Ablehnung der Zulassung von Voriconazol zur empirischen Therapie durch die Zulassungsbehörden führte. In den sekundären Endpunkten der Studie hatten mit Voriconazol behandelte Patienten weniger dokumentierte Durchbruchinfektionen (p < 0,02), weniger häufig schwere Infusions-assoziierte Reaktionen (p < 0,01) und weniger häufig Zeichen einer renalen Funktionsstörung (p < 0,001), jedoch häufiger Sehstörungen (p < 0,001) und Halluzinationen (p < 0,001). Die Autoren folgerten, dass Voriconazol eine brauchbare Alternative zu Amphotericin B in der empirischen Therapie bei Granulozytopenie und Fieber darstelle [344]. In der zweiten Studie zeigte sich eine im Vergleich zu LAMB äquivalente Wirksamkeit von Caspofungin (Ansprechraten im „composite score“, 33,9 vs. 33,7%; 95% Konfidenzintervall, – 5,6 to 6,0%). In den sekundären

Endpunkten hatten mit Caspofungin behandelte Patienten eine bessere Ansprechrate von zu Therapiebeginn vorliegenden „baseline“-Infektionen ($p=0,04$), eine höhere Überlebensrate sieben Tage nach Therapieende ($p=0,05$), und eine geringere Rate von Studienabbrüchen ($p=0,03$). Weniger Patienten in der Caspofungin-Kohorte entwickelten Zeichen einer renalen Funktionsstörung ($p<0,001$) und Infusions-assoziierte Reaktionen ($p<0,001$) [348].

Auf Basis der Studiendaten und der noch nicht abgeschlossenen Dosisfindung bzw. Zulassung (Voriconazol, Caspofungin, i.v. Itraconazol) beschränken sich die derzeit für Patienten mit einem Alter von <18 Jahren zur Verfügung stehenden Optionen der empirischen Therapie auf konventionelles (0,6–0,7 mg/kg/Tag) und liposomales Amphotericin B (1–3 mg/kg/Tag) (A-I) [251, 333], sowie Fluconazol (8 mg/kg/Tag, max. 400 mg/Tag in 1 ED) bei Patienten ohne Azol-Prophylaxe mit niedrigem ($<5\%$) Risiko für invasive Schimmelpilzinfektionen (A-I) [361].

Infektionen durch *Candida* spp.

Ätiologie, Pathogenese und Epidemiologie

Hefepilze des Genus *Candida* sind in geringer Anzahl normale Kommensalen von Haut und Schleimhäuten. Unter den Infektionserregern ist *Candida albicans* der quantitativ wichtigste Erreger [273]. Andere *Candida*-Arten wie *C. parapsilosis*, *C. glabrata*, *C. tropicalis*, *C. krusei*, *C. dubliniensis*, *C. lusitaniae* und *C. guilliermondii* werden jedoch mit zunehmender Häufigkeit angetroffen [214, 326] und sind von Bedeutung, da sie eine verminderte Empfindlichkeit gegenüber derzeit verwendeten systemischen Antimykotika aufweisen können [211, 241, 359].

Das Spektrum der durch *Candida*-Arten hervorgerufenen Erkrankungen umfasst oberflächliche und invasive Infektionen. *Candida*-Infektionen der Schleimhäute sind mit Störungen der spezifischen zellulären Immunität assoziiert, wie sie bei Depletion CD4-positiver T-Lymphozyten durch antineoplastische Substanzen, einer Behandlung mit Glukokortikosteroiden, bei chronischer GVHD und bei lokaler Strahlentherapie anzutreffen ist [249, 258, 297]. Ebenfalls prädisponierend sind eine breite systemische antibakterielle Therapie oder lokale Maßnahmen, die zu einer Störung der normalen Schleimhautflora führen [338]. Die Inzidenz der oropharyngealen Candidiasis als häufigste Form von Schleimhautinfektionen durch *Candida* spp. liegt bei hospitalisierten krebserkrankten bzw. allogenen transplantierten Patienten ohne antimykotische Prophylaxe zwischen 25 bis 35% [93, 102, 283, 300].

Invasive Infektionen entstehen überwiegend als Autoinfektion bei bestehender Kolonisation [257]. Eintrittspforten sind Orointestinaltrakt oder zentralvenöse Katheter, wobei letztere auch sekundär über den Blutstrom kolonisiert werden können. Nosokomiale Infektionsquellen sind vor allem die Hände des medizinischen Personals [34, 338]. Neben der Ausbildung eines Sepsis-Syndromes kann die hämatogene Dissemination des Erregers in Mikroabszessen bzw. areaktiven Gewebnekrosen vor allem in Nieren, Myokard, Leber, Milz, Lungen und ZNS und dem Organbefall entsprechenden Funktionsausfällen resultieren [292]. Chronisch verlaufende Gewebsinfektionen sind durch eine gra-

nulomatöse Gewebsreaktion mit z.T. ausgeprägten Verkalkungen und oft nur rudimentären vitalen Pilzelementen gekennzeichnet [303].

Eine prolongierte Granulozytopenie sowie die Gabe von Kortikosteroiden in pharmakologischen Dosierungen sind die wichtigsten Risikofaktoren für invasive *Candida*-Infektionen [14, 33]. Weitere unabhängige Risikofaktoren sind Schleimhautschäden nach zytotoxischer Chemotherapie, zentralvenöse Katheter, parenterale Hyperalimentation, Gabe von Breitspektrum-Antibiotika, Kolonisation von mehr als einer Schleimhautregion mit *Candida* spp., komplizierte abdominalchirurgische Eingriffe mit Eröffnung der Hohlorgane sowie die akute Graft-vs.-Host-Erkrankung (GVHD) nach allogener HSZT [94, 120, 187, 322, 353]. Die Häufigkeit invasiver *Candida*-Infektionen bei verstorbenen und autopsierten Patienten mit akuten Leukämien liegt zwischen 7 und 30% [112, 211]; neuere randomisierte interventionelle Studien zeigen eine Inzidenz von 5 und 16% bei granulozytopenischen erwachsenen Patienten mit akuten Leukämien und Induktions-Chemotherapie bzw. nach Knochenmarktransplantation vor dem Engraftment ohne systemische Prophylaxe, aber Amphotericin B in empirischer Indikation [93, 360]. Bei Kindern mit Hochrisiko-Leukämien und/oder allogener HSZT liegt die Häufigkeit invasiver *Candida*-Infektionen bei 8 bis 10% [31, 158, 159, 195, 272, 326]; das Erkrankungsrisiko bei soliden Tumoren und dosisintensiver Chemotherapie ist in der Größenordnung von 0 bis 5% [270, 272, 283].

Invasive *Candida*-Infektionen bei Patienten mit neoplastischen Erkrankungen haben eine hohe Mortalität. Aus den frühen 80er-Jahren sind fallbezogene Mortalitätsraten von über 70% dokumentiert [194, 212]. In jüngeren Studien liegt die fallbezogene Mortalität behandelter invasiver *Candida*-Infektionen zwischen 20 und 50% [11, 16, 31, 94, 158, 159, 195, 272, 326]; die Mortalität beträgt jedoch nach wie vor um 100% bei Patienten mit nachgewiesener viszeraler Dissemination und bei Patienten mit persistierender Granulozytopenie [93, 94, 194].

Klinik und Diagnose

Oberflächliche *Candida*-Infektionen lassen sich unterteilen in Infektionen der Haut, der Hautanhangsgebilde und der Schleimhäute. Häufigste oberflächliche Infektion bei Patienten mit Abwehrschwäche ist die oropharyngeale Candidiasis. Charakteristisch sind weiße, nicht abstreifbare Beläge der Wangen- und Rachenschleimhaut; die zugehörigen Schleimhautläsionen sind schmerzhaft und können im Extremfall zu einer Behinderung der oralen Nahrungs- und Flüssigkeitsaufnahme führen. Bei ausgeprägter Abwehrschwäche kann sich die Infektion auf Larynx und Ösophagus ausbreiten; jedoch kann eine *Candida*-Ösophagitis bzw. -Laryngitis auch ohne Zeichen einer oropharyngealen Erkrankung auftreten. Leitsymptome dieser Infektionen sind Odynophagie und retrosternale Schmerzen bzw. Stridor [273, 334, 338].

Die Diagnose oberflächlicher Schleimhautinfektionen ist in der Regel klinisch zu stellen; eine mikrobiologische bzw. endoskopische (Ösophagitis, Zystitis) Diagnostik ist nur bei refraktären bzw. rezidivierenden Infektionen erforderlich [235]. Infektionen von Haut- und Hautanhangsgebilden hingegen können aufgrund der Differenzialdiagnosen den kulturellen Erregernachweis aus

betroffenem Material verlangen. Der Nachweis von *Candida* spp. im Urin ist meist mit der Präsenz eines Blasenverweilkatheters assoziiert; die Diagnose einer Infektion erfordert den Erregernachweis in ausreichender Keimzahl ($\geq 10\,000$ KBE/ml) aus steril gewonnenem Urin bei Pyurie bzw. klinischer Symptomatik [79, 235].

Invasive Infektionen durch *Candida*-Arten können formal unterteilt werden in isolierte Infektionen des Blutstromes (Candidämie), die akute disseminierte Candidiasis mit oder ohne Candidämie, die chronisch disseminierte Candidiasis und auf einzelne Organe beschränkte, lokalisierte invasive Infektionen (z. B. Endokarditis, Meningoenzephalitis, Peritonitis u. a.). Die Klinik der unkomplizierten Candidämie ist durch Fieber und andere unspezifische Infektionssymptome gekennzeichnet; meist besteht eine Assoziation zu einem zentralen Venenkatheter. Die akute disseminierte Candidiasis wird typischerweise bei Granulozytopenie beobachtet und ist durch eine persistierende Candidämie, hämodynamische Instabilität, zahlreiche kutane und viszerale Läsionen und eine sehr hohe Mortalität gekennzeichnet [211, 231, 273, 338]. Die chronische disseminierte Candidiasis ist ebenfalls eine Erkrankung onkologischer Patienten und manifestiert sich klinisch mit persistierendem Fieber trotz Knochenmarkserholung, Leberdruckschmerz und erhöhten Konzentrationen der alkalischen Phosphatase im Serum [232, 314]. Andere Formen invasiver *Candida*-Infektionen sind vergleichsweise selten und in ihrer Klinik durch Lokalisation und Ausmaß der Läsionen bestimmt [231, 273, 334, 338].

Charakteristische klinische oder radiologische Befunde existieren bei den meisten Formen akuter invasiver *Candida*-Infektionen nicht, die Diagnose beruht nach wie vor auf den Prinzipien des kulturellen Nachweis aus Blut und Proben infektionsverdächtiger Körperflüssigkeiten und Gewebe sowie dem mikroskopischen Nachweis sprossender Hefen bzw. Pseudohyphen in Ausstrichen bzw. Biopsien. Derzeitige Blutkultursysteme erlauben zwar einen früheren und sensitiveren Nachweis von *Candida*-Arten aus dem Blutstrom, jedoch ist bei disseminierten und fokalen invasiven Infektionen eine Fungämie häufig nicht nachweisbar, so dass invasive biotische Verfahren für den mikrobiologischen Erregernachweis angezeigt sein können [29, 332]. An klinischen Befunden orientiert sind Ultraschall, Computertomographie und Magnetresonanztomographie wichtige Instrumente für Diagnostik, Monitoring und die Steuerung biotischer Verfahren. Validierte Verfahren zum Nachweis von Antikörpern, Antigenen, Metaboliten oder Nukleinsäure-Sequenzen existieren bislang nicht; ihr genereller Einsatz kann daher nicht empfohlen werden; jedoch können molekulare Nachweismethoden bereits heute in Einzelfällen wichtige diagnostische Funktionen erfüllen [332]. Für die Zukunft versprechen sie eine sensitive Frühdiagnose und methodisch neue Optionen der Resistenzbestimmung.

Die chronisch disseminierte Candidiasis bei Patienten nach prolongierter Granulozytopenie ist in der Bildgebung gekennzeichnet durch abszessartige Läsionen in Leber, Milz und anderen Organen [237, 294]. Diagnostisch sind zu diesem Zeitpunkt durchgeführte Biopsien. Mit den konventionellen Methoden von Mikroskopie und Kultur ist der Erregernachweis jedoch nur in etwa der Hälfte der Fälle erfolgreich; ob molekulare Nachweis-

methoden an Biopsiematerial eine bessere Ausbeute haben, ist bislang unklar.

Bei allen invasiven Infektionen sollte die Erregersicherung mit Identifikation auf Spezies-Ebene konsequent angestrebt werden. Eine Resistenztestung *in vitro* wird derzeit für alle invasiven *Candida*-Isolate gegenüber Fluconazol und Fluzytosin empfohlen; die Testung gegenüber Amphotericin B, Caspofungin und Voriconazol kann aufgrund der bislang noch nicht ausreichenden Validierung nicht generell empfohlen werden und ist auf refraktäre invasive Isolate und Surveillancestudien beschränkt [104, 238, 267].

Patienten mit Candidämie und disseminierter Candidiasis sollten nach Sterilisierung des Blutstromes eine Fundoskopie zum Ausschluss einer Endophthalmitis erhalten [235] (A-II), granulozytopen Patienten mit Candidämie nach Blutbildregeneration (ANC > 500) zusätzlich eine Sonographie von Oberbauchorganen und Nieren zum Ausschluss einer chronisch disseminierten Candidiasis.

Therapie

Invasive Infektionen

Candidämie und akute disseminierte Candidiasis. Determinanten der Substanzwahl bei invasiver Candidiasis sind die Infektionslokalisierung, der klinische Zustand des Patienten, Arzneimittelverträglichkeit und -interaktionen, Leber- und Nierenfunktion des Patienten, Daten zum Einsatz in der relevanten Population, eine mögliche antimykotische Vorbehandlung sowie Erregeridentität und -Resistenz. Einige non-albicans *Candida* spp. weisen Besonderheiten bezüglich ihrer antimikrobiellen Suszeptibilität auf, die bei der Substanzwahl zu berücksichtigen sind: So ist *C. krusei* generell resistent gegenüber Fluconazol; etwa ein Drittel aller *C. glabrata* Isolate hat eine verminderte Suszeptibilität gegenüber Fluconazol, ein weiteres Drittel ist resistent; und *C. lusitanae* hat eine verminderte Empfindlichkeit gegenüber Amphotericin B [235]. Derzeit wird eine Resistenztestung gegenüber Fluconazol und Fluzytosin für alle invasiven Isolate empfohlen. Aufgrund fehlender *In-vitro*/*In-vivo*-Korrelationen sind darüber hinausgehende Testungen nur bei refraktären Infektionen bzw. Durchbruchinfektionen empfohlen.

Validierte Initialtherapien (A-I) erwachsener Patienten mit unkomplizierter Candidämie [235] sind Amphotericin B Deoxycholat [215, 244, 263], Fluconazol (Patienten ohne Azol-Prophylaxe) [244, 263], Caspofungin [215], Voriconazol [170] und die Kombination aus Fluconazol plus Amphotericin B Deoxycholat [265] (Tab. 3). Ob Unterschiede zwischen Fluconazol, Voriconazol und Caspofungin bezüglich Verträglichkeit und antimykotischer Wirksamkeit bei Candidämie bestehen, ist ungeprüft. Im Vergleich zu Amphotericin B zeigten alle der genannten Prüfsubstanzen eine niedrigere Rate an Infusions-assoziierten Reaktionen und an Nierenfunktionsstörungen [170, 215, 244, 263].

Die Ergebnisse der aufgelisteten Studien wurden ganz überwiegend an nicht-granulozytopenen Patienten erhoben. Eine prospektive, randomisiert-vergleichende Studie [11] wie auch eine vergleichende Kohortenstudie [16] zeigten keine Unterschiede bezüglich der antimykotischen Wirksamkeit von Fluconazol

Tab. 3 Chemotherapie invasiver Candida-Infektionen

Infektion	Management
unkomplizierte Candidämie	<ul style="list-style-type: none"> – Amphotericin B Deoxycholat (0,6–1,0 mg/kg/Tag in 1 ED) (A-I) – Fluconazol³ (8–12 mg/kg/Tag in 1 ED; max. 800 mg/Tag) (A-I) – Fluconazol (16 mg/kg/Tag in 1 ED plus Amphotericin B Deoxycholat (0,7 mg/kg in 1 ED für die ersten 5 Tage) (A-I) – Caspofungin (50 mg/Tag in 1 ED; Tag 1: 70 mg)¹ (A-I) – Voriconazol (8 mg/kg/Tag i. v. in 2 ED; Tag 1: 12 mg/kg)² (A-I)
akute dissem. Candidiasis mit hämodynam. Instabilität	<ul style="list-style-type: none"> – Amphotericin B Deoxycholat (1,0–1,5 mg/kg/Tag in 1 ED) plus Fluzytosin⁴ (100 mg/kg/Tag in 3 bis 4 ED) (B-III)
„Second-line“-Therapie bei – refraktären Infektionen – limitierender Toxizität	<ul style="list-style-type: none"> – liposomales Amphotericin B (3–5 mg/kg/Tag in 1 ED) (A-II) – Voriconazol (8 mg/kg/Tag i. v. in 2 ED; Tag 1: 12 mg/kg)² (B-II) – Caspofungin (50 mg/Tag in 1 ED; Tag 1: 70 mg)¹
Infektionen des Zentralnervensystemes	<ul style="list-style-type: none"> – Amphotericin B Deoxycholat (0,7–1,0 mg/kg/Tag in 1 ED) plus Fluzytosin⁴ (100 mg/kg/Tag in 3 bis 4 ED) (B-III) – liposomales Amphotericin B (≥5 mg/kg/Tag in 1 ED) (B-III) – Fluconazol³ (12–16 mg/kg/Tag in 1 ED; max. 800 mg) (C-III) – Voriconazol (8 mg/kg/Tag i. v. in 2 ED; Tag 1: 12 mg/kg)² (C-III) (jeweils plus Fluzytosin⁴ (100 mg/kg/Tag in 3 bis 4 ED) [B-III])
andere lokalisierte akute Infektionen	– Siehe Diskussion im Text.
chronisch-disseminierte Candidiasis	<ul style="list-style-type: none"> – Fluconazol⁴ (8–12 mg/kg/Tag in 1 ED; max. 800 mg) (B-II) – Amphotericin B Deoxycholat (0,7–1,0 mg/kg/Tag in 1 ED) (B-III) – liposomales Amphotericin B (3–5 mg/kg/Tag in 1 ED) (B-III) – Caspofungin (50 mg/Tag in 1 ED; Tag 1: 70 mg)¹ (C-III) – Voriconazol (8 mg/kg in 2 ED; Tag 1: 12 mg/kg)² (C-III)

¹ Erwachsenen-Dosierung; nicht zugelassen für Patienten ≤ 18 Jahre; vorgeschlagene pädiatrische Dosierung: 50 mg/m²/Tag (Tag 1: 70 mg/m², max. Tagesdosis: 70 mg/Tag)

² i. v. Dosierung für Patienten > 11 Jahre; vorgeschlagene i. v. Dosierung für Patienten im Alter von 2 bis 11 Jahren: 14 mg/kg/Tag in 2 ED ohne loading dose am 1. Tag

³ Dosisanpassung bei eingeschränkter Kreatininclearance; maximale Tagesdosis: 800 mg.

⁴ Monitoring der Plasmakonzentrationen erforderlich (>40 bis <100 µg/ml). Dosisanpassung bei eingeschränkter Kreatininclearance

und Amphotericin B bei granulozytopenen Patienten mit invasiver Candidiasis; klinische Daten zur Initialtherapie mit Caspofungin und Voriconazol in diesem Setting sind bislang dagegen sehr begrenzt [106, 114]. Ob die zusätzliche Gabe von Amphotericin B in den ersten Behandlungstagen bei granulozytopenen Patienten der Monotherapie mit hochdosiertem Fluconazol überlegen ist, ist unklar; bei nicht-granulozytopenen Patienten zeigte sich ein Trend für ein besseres Therapieergebnis für die Kombination, allerdings verbunden mit einer höheren Rate von Nierenfunktionsstörungen [265].

Bei akuter disseminierter Candidiasis mit hämodynamischer Instabilität, persistierend positiven Blutkulturen und Hinweise auf eine Invasion tiefer Gewebe wird nach wie vor von vielen Experten unabhängig vom Lebensalter die hochdosierte Gabe von Amphotericin B Deoxycholat plus Fluzytosin empfohlen (Tab. 3) (B-III); die Gabe von Fluconazol in diesen Situationen wird kontrovers beurteilt. Optionen bei Unverträglichkeit der genannten Therapien bzw. bei refraktären Infektionen sind liposomales Amphotericin B [271] (A-II), i. v. Voriconazol [230, 240] (B-II) und – obwohl bislang ungeprüft – Caspofungin (Tab. 3) (B-II), orientiert an der Vortherapie.

Die Therapieoptionen für pädiatrische Patienten einschließlich Neugeborener sind durch die noch nicht abgeschlossene Dosisfindung von Caspofungin und Voriconazol [106] im Vergleich zu Erwachsenen beschränkt. Sie umfassen konventionelles Amphotericin B (0,6 bis 1,0 mg/kg/Tag in 1 ED) (A-I), Fluconazol (8–12 mg/kg/Tag [max. 800 mg] in 1 ED) (A-I), liposomales Amphotericin B (3–5 mg/kg/Tag in 1 ED) (B-II) und, für Patienten > 11 Jahre Voriconazol (8 mg/kg/Tag [Tag 1: 12 mg/kg] in 2 ED) (A-I) für die unkomplizierte Candidämie bzw. die Kombination von Amphotericin B Deoxycholat (1,0 bis 1,5 mg/kg/Tag) plus Fluzytosin (Initialdosis: 100 mg/kg/Tag in 3–4 ED) bei akuter disseminierter Candidiasis (B-III) (Tab. 3). Vorläufige Daten zur Pharmakokinetik von Caspofungin bei Kindern und Jugendlichen zwischen 2 und 17 Jahren weisen darauf hin, dass die Gabe von 50 mg/m² (Tag 1: 70 mg/m²; maximale Tagesdosis: 70 mg) eine Exposition erreicht, wie sie bei Erwachsenen mit der Dosis von 50 mg (Tag 1: 70 mg) erzielt wird [331]. Untersuchungen zur Plasma-Pharmakokinetik von Voriconazol bei Kindern < 12 Jahren haben gezeigt, dass Patienten dieser Altersgruppe bei Dosierungen von 3 bzw. 4 mg/kg weit unter der bei Erwachsenen erzielten Exposition bleiben [339] und somit einer höheren Tagesdosis (14 mg der i. v. Formulierung/kg/Tag in 2 ED) bedürfen, um den Bereich nachgewiesener effektiver Plasmakonzentrationen zu erreichen.

Unabhängig ob primäre Eintrittspforte oder sekundäre Infektionslokalisierung, gelten zentralvenöse Katheter als infektiöser Fokus und sollten deshalb wann immer möglich entfernt werden [235] (Tab. 4) (B-II). Die Therapiedauer bei unkomplizierter Candidämie beträgt 14 Tage ab der letzten positiven Blutkultur und vollständiger Resolution aller infektionsassoziierten Befunde [235] (A-III); die Therapiedauer bei akuter disseminierter Candidiasis orientiert sich am Therapieansprechen. Bei klinischer Stabilisierung und nachgewiesener Empfindlichkeit des Isolates ist eine orale Konsolidierung mit Fluconazol möglich [235] (B-III). Bei granulozytopenen Patienten sollten alle Antimykotika in Maximaldosierung eingesetzt (B-III) und die Gabe von G-CSF bzw. GM-CSF überdacht werden (B-III). Falls möglich, sollte eine immunsuppressive Therapie reduziert bzw. abgesetzt werden (B-III). Bei allen Formen der invasiven Candidiasis sollte vor Therapiebeginn eine Fundoskopie zum Ausschluss einer Chorioretinitis erfolgen [235] (A-II), bei zuvor granulozytopenen Patienten ggf. eine Sonographie der Oberbauchorgane und der Nieren zum Ausschluss einer noch okkulten chronisch disseminierten Candidiasis.

Infektionen tiefer Kompartimente. Candida-Infektionen des Zentralnervensystemes manifestieren sich als Meningoenzephalitis,

Tab. 4 Nicht-medikamentöse Interventionen bei invasiven opportunistischen Pilzinfektionen

Infektion und Infektionsort	Intervention
<i>hyaline und pigmentierte Schimmelpilze</i>	
<i>pulmonale Infektionen</i>	chirurgische Interventionen bei <ul style="list-style-type: none"> – Läsionen in unmittelbarer Nähe zu großen Gefäßen oder Luftwegen (B-III) – relevanter Hämoptyse aus abgrenzbarer Läsion (B-III) – Progression in Perikard, Brustwand, Bauchhöhle (C-III) – residuellen/persistierenden Läsionen vor hämatopoetischer Stammzelltransplantation oder weiterer intensiver Chemotherapie (C-III)
<i>Infektionen der Nasennebenhöhlen</i>	<ul style="list-style-type: none"> – minimalinvasive chirurgische Interventionen bei granulozytopen Patienten zur Kultur, Biopsie und Belüftung (B-III) – Debridement bei progressiven, invasiven Prozessen (A-III)
<i>Infektionen von Haut u. Weichteilen</i>	– Exzision, wenn möglich, oder Debridement und Drainage (A-III)
<i>Fungämie</i>	– Ziehen liegender zentralvenöser Katheter (C-III)
<i>Infektionen anderer Lokalisation</i>	– individuelle Interventionen wie klinisch geboten (siehe Text)
<i>opportunistische Hefepilze</i>	
<i>Fungämie</i>	– Ziehen liegender zentralvenöser Katheter (B-II)
<i>fokale Läsionen</i>	<ul style="list-style-type: none"> – Entfernung potenziell infizierten Fremdmaterials (B-III) – Debridement/Drainage (B-III)
<i>Meningoenzephalitis und Hirndruck</i>	– entlastende Lumbalpunktionen; ggf. Liquorableitung bzw. Shuntsystem, falls persistierender Hirndruck ohne fokale Läsion (Kryptokokken-Meningoenzephalitis) (B-II)

Shunt- oder Reservoir-assoziierte Ventrikulitis oder, sehr selten, als Hirnabszess. Aufgrund der fungiziden Aktivität von Amphotericin [104], der ausgezeichneten ZNS-Penetration von Fluzytosin [109], einem in vitro und in vivo nachgewiesenen Synergismus [313], und dokumentierter klinischer Wirksamkeit bei Candida-Meningitis [303], vor allem aber bei Kryptokokken-Meningoenzephalitis [100] wird bei Fehlen anderweitiger klinischer Studien von den meisten Experten nach wie vor die Gabe von Amphotericin B Deoxycholat plus Fluzytosin als Initialtherapie empfohlen [235] (B-III) (Tab. 3). Alternative Therapieoptionen in der Initialtherapie sind liposomales Amphotericin B (B-III) bzw. die Gabe von Fluconazol (C-III). Erfahrungen mit liposomalem Amphotericin B (≥ 5 mg/kg/Tag) sind bislang auf tierexperimentelle Untersuchungen [101], unreife Neugeborene [148, 289], und Daten bei Kryptokokken-Meningoenzephalitis [177] beschränkt. Die Wirksamkeit von Fluconazol allein oder in Kombination mit Fluzytosin ist letztlich unklar; Daten zur Induktionstherapie der Kryptokokkenmeningoenzephalitis zeigten insgesamt eine geringere therapeutische Wirksamkeit als die Standard-Induktion mit Amphotericin B plus Fluzytosin [109]. Dennoch kann Fluconazol ggf. in Kombination mit Fluzytosin eine oral applizierbare Form einer Konsolidierungs- bzw. Erhaltungstherapie bei Fehlen anderer Optionen sein (B-III). Von den neuen Substanzen ist Voriconazol aufgrund seiner guten ZNS-Gängigkeit eine plausible, bislang aber ungeprüfte Option für Patienten ≥ 12 Jahre ohne Therapiealternative (C-III). Die empfohlene The-

rapiedauer bei ZNS-Infektionen ist mindestens vier Wochen nach vollständiger Reversibilität aller Symptome und Befunde [235]; bei Shunt- oder Reservoirinfektionen ist die Entfernung aller Fremdmaterialien indiziert [223, 235], und Hirnabszesse sind nach allgemeingültigen neurochirurgischen Regeln zu sanieren.

Die größte klinische Erfahrung in der Therapie der Candida-Endophthalmitis existiert für Amphotericin B Deoxycholat, allein oder in Kombination mit Fluzytosin (B-III) sowie – insbesondere als Konsolidierung – Fluconazol (B-III). Die Rolle der intravitrealen Injektion von antimykotischen Substanzen ist unklar, ebenso wie der Stellenwert der Vitrektomie. Extrapolation der Ergebnisse einer jüngeren Studie zur bakteriellen Endophthalmitis [75] und kasuistischen Erfahrungen bei Candida-Endophthalmitis [199] legen nahe, dass Patienten mit relevantem Verlust des Sehvermögens von einer frühen Vitrektomie und intravitrealer Amphotericin-B-Injektion profitieren [235]. Generell sollten bei Endophthalmitis die zur systemischen Therapie eingesetzten Substanzen in maximalen Dosierungen eingesetzt werden, um eine maximale Penetration der beteiligten Strukturen zu erreichen. Die Behandlungsdauer ist bis zur kompletten Resolution der fassbaren Befunde bzw. dauerhafter Stabilisierung. Im Allgemeinen ist hierzu eine Therapie von 6 bis 12 Wochen Dauer erforderlich [235].

Die Therapie der Candida-Endokarditis beinhaltet immer die chirurgische Sanierung der betroffenen Herzklappe; die meisten Erfahrungen bezüglich der spezifischen antimykotischen Therapie existieren für Amphotericin B Deoxycholat (0,7 bis 1,0 mg/kg/Tag) in Kombination mit Fluzytosin (100 mg/kg/Tag in 3–4 ED) [235, 245] (B-III) für eine Dauer von mindestens 6 Wochen nach Klappenchirurgie (C-III), ggf. gefolgt von einer Erhaltungstherapie mit Fluconazol (C-III). Einige Patienten mit Nativklappen-Infektionen sind erfolgreich mit Fluconazol [263] und liposomalem Amphotericin B [208] behandelt worden; für Voriconazol und Caspofungin liegen keine Daten vor.

Eine Candida-Pneumonie ist nicht nur bei onkologischen Patienten selten und aufgrund einer möglichen tracheobronchialen Kolonisation bzw. oropharyngealen Kontamination respiratorischer Proben letztendlich nur biotisch zu sichern [111, 123, 204]. Sie entsteht entweder durch Aspiration oropharyngealen Sekretes oder hämatogen im Rahmen einer Candidämie mit Dissemination [111]; in Ermangelung separater Studiendaten entsprechen die Therapieoptionen denen bei Candidämie und akuter disseminierter Candidiasis (B-III). Zur Therapie der ebenfalls seltenen Candida-Laryngitis [336] gelten neben der ggf. notwendigen Sicherung des Atemwegs die systemischen Therapieoptionen der ösophagealen Candidiasis (B-III).

Eine Candida-Peritonitis wird entweder im Zusammenhang mit der Anlage eines Katheters zur Peritonealdialyse [91, 181] oder der Perforation intestinaler Hohlorgane [51, 72, 256] beobachtet. Therapieempfehlungen bestehen in der Gabe von Amphotericin B oder Fluconazol (B-III), der Entfernung eines liegenden Dialysekatheters für mindestens zwei Wochen (B-III) [91], sowie – bei Perforationsproblematik – geeigneten allgemeinchirurgischen Maßnahmen. Die zusätzliche Gabe von Fluzytosin in der Induktionsphase ist nicht geprüft, aber aus pharmakologischen

Überlegungen sinnvoll (C-III). Bei Fehlen therapeutischer Alternativen oder refraktären Infektionen ist aufgrund limitierter Studiendaten [215] der Einsatz von Caspofungin eine Option (B-III). Die Therapiedauer bei Peritonitis ist letztlich unklar und bewegt sich je nach Ansprechen bei 2 bis 4 Wochen systemischer Therapie [235].

Debridement, Entfernung von Fremdmaterial sowie Induktion mit Amphotericin B Deoxycholat (0,5 bis 1,0 mg/kg/Tag) über 2 bis 4 Wochen und Konsolidierung mit Fluconazol bis zu einer Gesamttherapiedauer von 6 bis 12 Monaten [235] können derzeit auf Basis der Literatur zur Behandlung der Candida-Osteomyelitis (B-III) bzw. Candida-Arthritis empfohlen werden. Die zusätzliche Gabe von Fluzytosin in der Induktionsphase erscheint pharmakologisch sinnvoll (C-III); ob Lipid-assoziierte Amphotericin B Formulierungen, Itraconazol, Voriconazol [185] bzw. Caspofungin einen therapeutischen Vorteil versprechen, kann aufgrund der Datenlage nicht beurteilt werden.

Chronisch disseminierte Candidiasis. Die chronisch-disseminierte Candidiasis ist in der Regel keine akut lebensbedrohliche Erkrankung, bedarf aber häufig einer über Monate gehender Therapie. Eine Stabilisierung der Symptome und Befunde vorausgesetzt stellt sie keine absolute Kontraindikation für eine Fortsetzung der antineoplastischen Chemotherapie oder für eine anstehende hämatopoetische Stammzelltransplantation dar [114]: In zwei kleineren Fallserien zeigte die Mehrzahl der Patienten (73 und 87%) ein kontinuierliches Therapieansprechen unter Fortführung der antimykotischen Therapie [32, 350].

Daten zur Chemotherapie der chronisch disseminierten Candidiasis sind auf nicht-vergleichende klinische Studien und Fallserien mit Amphotericin B Deoxycholat [314, 350], Lipid-Formulierungen von Amphotericin B [349] und Fluconazol [8, 150] beschränkt. Aufgrund der Notwendigkeit einer prolongierten Therapie wird für klinisch stabile Patienten in der Regel die Behandlung mit Fluconazol empfohlen (B-III). Amphotericin B Deoxycholat oder liposomales Amphotericin B sind für die Initialtherapie, klinisch instabile Patienten und refraktäre Infektionen reserviert (B-III). Aufgrund fehlender Daten in dieser Indikation, der nicht abgeschlossenen Dosisfindung bei Kindern und des Fehlens eines generellen therapeutischen Vorteils sind Voriconazol und Caspofungin derzeit nur Optionen für ausgewählte Patienten ohne Therapiealternativen (C-III) (Tab. 3).

Die Therapiedauer bei chronisch-disseminierter Candidiasis ist individuell und sollte bis zur klinischen Normalisierung und Verkalkung bzw. Resolution aller bildgebenden Befunde erfolgen (B-III). Bei fortgesetzter Chemotherapie bzw. hämatopoetischer Stammzelltransplantation ist eine Erhaltungstherapie indiziert [235] (B-III).

Oberflächliche Infektionen

Oropharyngeale Candidiasis und Candida-Ösophagitis. Therapieoptionen bei initialen Episoden einer oropharyngealen Candidiasis (OPC) umfassen topische Polyene und Azole (B-II) [235] sowie – systemisch – Fluconazol p.o./i.v. (A-I) bzw. Itraconazol-Suspension (A-I) über einen Zeitraum von 7 bis 14 Tage [81, 97, 116, 243]. Bei Fluconazol-refraktärer OPC oder Auftreten einer OPC unter Fluconazol-Prophylaxe können Itraconazol-Suspension

[73, 280] (A-II), Amphotericin-B-Lösung [67] (B-II), i.v. Amphotericin B [235] (B-II), Caspofungin i.v. [18] (B-II) bzw. Voriconazol p.o./i.v. [6, 126] (B-II) eingesetzt werden (Tab. 5).

Die Behandlung der Candida-Ösophagitis sollte immer systemisch erfolgen. Therapie der Wahl ist die Gabe von Fluconazol über einen Zeitraum von 14 bis 21 Tagen (A-I), das bei entsprechender Symptomatik präemptiv verabreicht werden kann

Tab. 5 Chemotherapie oberflächlicher Candida-Infektionen

Pilzinfektion	Management
<i>Candida-Dermatitis</i>	<p>topische antimykotische Azole (Miconazol, Clotrimazol) bzw. topische Polyene (Nystatin) 2–4× tgl. über 2–4 Wochen (A-II)</p> <p>refraktäre Infektionen/abwehrgeschwächte Patienten:</p> <ul style="list-style-type: none"> – Fluconazol (6 mg/kg/Tag p.o. in 1 ED über ≥ 2 Wochen) (B-III) – Itraconazol (5 mg/kg/Tag p.o. in 2 ED über ≥ 2 Wochen)¹ (B-III)
<i>oropharyngeale Candidiasis</i>	<p>topische Polyene/Azole</p> <ul style="list-style-type: none"> – Nystatin (100–500 000 U), Amphotericin B (25–100 mg) bzw. Natamycin (10 mg) 4–6× tgl. für 7–14 Tage (B-II) – Clotrimazol Lutschtabletten (10 mg) 5× tgl. bzw. Miconazol (25–50 mg) 4× tgl. für 7–14 Tage (B-II) <p>Fluconazol (6 mg/kg/Tag p.o. in 1 ED über 7–14 Tage) (A-I)</p> <p>Itraconazol (5 mg/kg/Tag p.o. in 2 ED über 7–14 Tage)¹ (A-I)</p> <p>Fluconazol-refraktäre Infektionen</p> <ul style="list-style-type: none"> – Itraconazol (5 mg/kg/Tag p.o. in 2 ED)¹ (A-II) – Amphotericin B topisch (100 mg) 4–6× tgl.) (B-II) – Amphotericin B Deoxycholat (0,5–1 mg/kg i.v. in 1 ED) (B-II) – Caspofungin (50 mg/m²/Tag i.v. in 1 ED)² (B-II) – Voriconazol (400 mg/Tag p.o. in 2 ED)³ (B-II)
<i>ösophageale Candidiasis</i>	<ul style="list-style-type: none"> – Fluconazol (6 mg/kg/Tag p.o. in 1 ED über 14–21 Tage) (A-I) <p>Alternativen u. a. bei Fluconazol-refraktären Infektionen</p> <ul style="list-style-type: none"> – Itraconazol (5 mg/kg/Tag p.o. in 2 ED)¹ (A-I) – Caspofungin (50 mg/m²/Tag i.v. in 1 ED)² (A-I) – Voriconazol (400 mg/Tag p.o. in 2 ED)³ (A-I) – Amphotericin B Deoxycholat (0,5–1 mg/kg i.v. in 1 ED) (B-II)
<i>vulvovaginale Candidiasis</i>	<p>topische antimykotische Azole bzw. Polyene</p> <ul style="list-style-type: none"> – Miconazol, Clotrimazol u. a. zur Bettzeit für ≤ 7 Tage; Nystatin zur Bettzeit für ≤ 14 Tage (A-I) <p>systemische antimykotische Azole:</p> <ul style="list-style-type: none"> – Fluconazol 1× 150 mg bzw. 1× 50 mg über 3 Tage (A-I) – Itraconazol 2× 200 mg bzw. 1× 200 mg über 3 Tage (A-I)¹ <p>refraktäre bzw. ausgeprägte Infektionen:</p> <ul style="list-style-type: none"> – Fluconazol (6 mg/kg p.o. in 1 ED für ≥ 2 Wochen) (B-III) – Itraconazol (5 mg/kg p.o. in 2 ED für ≥ 2 Wochen)¹ (B-III)

¹ nicht zugelassen für Patienten < 18 Jahre; pädiatrische Dosierung 5 mg/kg/Tag der Suspension in 2 ED; Monitoring der Talspiegel nur bei refraktären Infektionen

² Erwachsenen-Dosierung; nicht zugelassen für Patienten ≤ 18 Jahre; vorgeschlagene pädiatrische Dosierung: 50 mg/m²/Tag (Tag 1: 70 mg/m², max. Tagesdosis: 70 mg/Tag)

³ p.o. Dosierung der Tablettenform für Patienten > 11 Jahre und > 40 kg KG (< 40 kg, 200 mg in 2 ED); vorgeschlagene Dosierung der p.o. Suspension für Patienten ab dem 2. Lebensjahr: 400 mg in 2 ED. i.v. Dosierung ab dem 12. Lebensjahr: 8 mg/kg/Tag in 2 ED (Tag 1: 12 mg/kg in 2 ED); vorgeschlagene i.v. Dosierung von 2 bis 11 Jahren: 14 mg/kg/Tag in 2 ED ohne loading dose an Tag 1.

(B-II); eine Symptombesserung ist bei der Mehrzahl der Patienten innerhalb von 7 Tagen zu erwarten [235, 357]. Therapiealternativen, auch bei Fluconazol-refraktären Erkrankungen, sind Itraconazol-Lösung (A-I) [356], p.o./i.v. Voriconazol (A-I) [6], i.v. Caspofungin (A-I) [18, 149, 324, 325] sowie i.v. Amphotericin B (B-II) [171] (Tab. 5).

Vulvovaginale Candidiasis. Die überwiegende Mehrzahl vulvovaginaler Candida-Infektionen kann mit topischen Azolen bzw. Polyenen, verabreicht über einen Zeitraum von ≤ 7 Tagen, oder systemisch mit Fluconazol bzw. Itraconazol über ein oder drei Tage behandelt werden [259] (A-I). Schwere, rezidivierende oder refraktäre Infektionen können eine prolongierte Therapie mit topischen Antimykotika bzw. Fluconazol oder Itraconazol über ≥ 14 Tage und ggf. eine Erhaltungstherapie erfordern (B-III) [235, 305] (Tab. 5). Neue Substanzen wie Voriconazol und Caspofungin sind bislang nicht in dieser Indikation evaluiert (siehe auch AWMF-Leitlinien unter www.dmyk.de).

Candidurie. Bei den meisten Patienten ist der Nachweis von *Candida* spp. im Urin symptomlos, assoziiert mit der Anwesenheit eines Blasenkatheters und Ausdruck einer harmlosen Kolonisation. Die definitive Entfernung des Katheters allein führt in etwa 40%, ein Austausch nur in $< 20\%$ der Patienten zu einer definitiven Sterilisierung des Urins; der Benefit einer antimykotischen Therapie in dieser Situation ist unklar (D-III) [152, 304]. Bei Patienten mit symptomatischer Candidurie sowie für granulozytopenen Patienten wird dagegen eine antimykotische Therapie (B-III) und die Entfernung bzw. der Austausch eventuell liegender Fremdkörper (Blasenkatheter, Stents) empfohlen [235]. Nachweislich effektive Interventionen sind die Gabe von Fluconazol über ≥ 7 Tage oder von Amphotericin B Deoxycholat über ≤ 7 Tage (B-II) [235]. Aufgrund seines Spektrums bzw. hoher, im Harn erzielbarer Konzentrationen kann die zusätzliche Gabe von Fluzytosin insbesondere bei Nachweis von non-albicans *Candida* spp. oder komplizierten Harnwegsinfektionen empfohlen werden (C-III) [109]; eine Blasenspülung mit Amphotericin B (50–200 $\mu\text{g/ml}$) ist selten indiziert (C-III) [235]. Bei persistierender Candidurie sollte eine Bildgebung der Nieren zum Ausschluss einer Nephritis erfolgen (C-III). Neue Substanzen wie Voriconazol und Caspofungin sind bislang nicht in dieser Indikation evaluiert.

Candida-Infektionen der Haut und Nägel. Candida-Infektionen der Haut können in der Regel mit topischen Azolen bzw. Polyenen effektiv behandelt werden (A-II). Für ausgeprägte bzw. refraktäre Infektionen stehen Fluconazol und Itraconazol zur Verfügung [156] (B-III). Therapie der Wahl der (seltenen) Candida-Onychomykose ist Itraconazol [276] bzw. Fluconazol [156] (A-II); der Einsatz von Terbinafin ist aufgrund seiner nur mäßigen In-vitro-Aktivität gegenüber *Candida* spp. auf Dermatophyosen beschränkt [109].

Infektionen durch *Aspergillus* spp.

Ätiologie, Pathogenese und Epidemiologie

Schimmelpilze des Genus *Aspergillus* finden sich ubiquitär bevorzugt im Erdreich, verrottender Vegetation und anderem organischen Debris. Von den knapp zwei Dutzend *Aspergillus*arten,

die bis dato mit menschlichen Erkrankungen in Zusammenhang gebracht worden sind, wird in den meisten Zentren *Aspergillus fumigatus* am häufigsten isoliert, gefolgt von *A. flavus*, *A. niger* und *A. terreus* [65].

Das Spektrum der durch *Aspergillus*-Arten hervorgerufenen Erkrankungen ist breit und umfasst Hypersensitivitäts-Reaktionen, die saprophytische Kolonisation pathologischer Körperhöhlen, und, bei Patienten mit Abwehrschwäche, invasive chronisch granulomatöse bzw. akut nekrotisierende Infektionen mit oder ohne Dissemination. Ingestion und intrazelluläre Abtötung durch Phagozyten ist der wichtigste Abwehrmechanismus gegenüber invasiven *Aspergillus*-Infektionen. Makrophagen phagozytieren und vernichten die Konidien (Sporen) des Erregers und verhindern dadurch ihr Auskeimen und die Proliferation der gewebsinvasiven Hyphen. Neutrophile Granulozyten phagozytieren und zerstören Hyphen und vernichten das Pilzmyzel durch oxidative und nicht-oxidative fungizide Prozesse [290]. Im Einklang damit sind die quantitativ wichtigsten klinischen Risikofaktoren für invasive *Aspergillus*-Infektionen eine ausgeprägte und prolongierte Granulozytopenie (< 500 neutrophile Granulozyten/ml für ≥ 10 Tage) [338] sowie funktionelle Defekte von Granulozyten und Makrophagen nach Kortikosteroid-Therapie bzw. nach HSZT [68].

Invasive *Aspergillus*-Infektionen granulozytopenen Patienten entstehen nach derzeitigen Kenntnissen überwiegend exogen über den Respirationstrakt einschließlich der Nasennebenhöhlen. Potenziell kann jedoch jede Verletzung der Integrität von Haut und Schleimhäuten zum Herd einer Infektion werden [65]. Mögliche nosokomiale Infektionsquellen sind raumlufttechnische Anlagen, Bauschutt und möglicherweise auch Wasserhähne, Duschköpfe und Abflüsse [15, 330]. Die mit weitem Abstand häufigste Form invasiver *Aspergillus*-Infektionen ist die invasive pulmonale Aspergillose. Eine Dissemination in andere Organe, insbesondere das ZNS, ist in etwa 30% der Fälle anzutreffen; Blutkulturen sind nur in Ausnahmefällen positiv [65]. Während ein Befall der Nasennebenhöhlen bei pädiatrischen Patienten seltener als bei Erwachsenen ist [105, 329], werden primär kutane invasive *Aspergillus*-Infektionen bevorzugt bei pädiatrischen Patienten beobachtet [5, 118, 329]. Die Häufigkeit invasiver *Aspergillus*-Infektionen liegt zwischen 5–24% bei Patienten mit Hochrisiko-Leukämien und zwischen 4 und 12% nach allogener HSZT; das Erkrankungsrisiko ist mit $< 5\%$ geringer nach autologer HSZT [65]. Klinische Fallserien berichten eine Häufigkeit von 4,5 bis 10% bei pädiatrischen Patienten mit hämatologischen Neoplasien bzw. allogener HSZT [1, 105, 272] und bis zu 27% bei Patienten mit akuter myeloischer Leukämie [105]. Invasive *Aspergillus*-Infektionen bei Patienten mit soliden Tumoren sind demgegenüber eine Rarität [105, 272, 329].

Mit Ausnahme von Infektionen der Haut und der angrenzenden Weichteile [329] ist die Prognose invasiver *Aspergillus*-Infektionen schlecht. Klinische Serien von Patienten mit hämatologischen Neoplasien und/oder allogener HSZT und vermuteter bzw. gesicherter invasiver Aspergillose zeigen eine unbereinigte Mortalität von 64 bis 75% drei Monate nach Diagnose [60, 328]. Bei Befall des ZNS und bei persistierender Granulozytopenie bzw. Immunsuppression ist die Mortalität nahe 100% [65].

Klinik und Diagnose

Klinische Leitsymptome der invasiven pulmonalen Aspergillose granulozytopener Patienten sind Fieber, respiratorische und infarktartige Symptome; bei Beteiligung des Zentralnervensystems (meist in Form embolischer Satellitenläsionen) findet sich eine Plethora subakuter bis perakuter fokaler und diffuser Befunde. Gefürchtet bei granulozytopenen Patienten ist die Arrosion großer Pulmonalarterienäste mit dem Resultat einer zu meist letalen Massenblutung zum Zeitpunkt der Regeneration der Granulopoese [99, 338]. Tracheobronchiale Formen der invasiven Aspergillose manifestieren sich mit Symptomen der Tracheobronchitis; eine Biopsie sollte wegen des Risikos schwer stillbarer Arrosionsblutungen vermieden werden [64]. Symptome bei invasiver Sinusitis sind Schwellung, Rötung, Schmerzen im Gesichts- bzw. Orbitabereich und braun-blutiges Nasensekret. Primär kutane invasive Aspergillus-Infektionen sind im Zusammenhang mit Mazerationen durch Infusionsschienen, Verbandsmaterial, Elektroden und an Einstichstellen peripherer bzw. zentraler intravasaler Katheter beschrieben. Charakteristisch sind Nekrosen bzw. Ulzerationen im Bereich zuvor mazerierter Hautbezirke. Klinische Manifestationen der sehr seltenen primär gastrointestinalen Aspergillose sind Ileus und Perforation. Bei disseminierten Infektionen sind die Symptome uncharakteristisch und durch Lokalisation und Ausmaß der Infektion bestimmt [65, 338].

Mit Ausnahme von oberflächlichen, diagnostisch zugänglichen Infektionen der Haut und der angrenzenden Weichteile sind alle Formen der invasiven Aspergillose schwierig zu diagnostizieren. Klinik und radiologische Befunde sind unspezifisch und nicht von denen anderer opportunistischer Fadenpilz-Infektionen bzw. anderer infektiöser und nicht-infektiöser Komplikationen zu unterscheiden. Abgesehen von *A. terreus* sind Aspergillus-Arten selbst bei ausgedehnten Infektionen nur in Ausnahmefällen in Blutkulturen nachweisbar [114].

Eine detaillierte Bildgebung mittels Computer- oder Magnetresonanztomographie ist immer erforderlich, um das Ausmaß der Infektion zu erfassen und ggf. diagnostische oder therapeutische Interventionen zu leiten [114]. Neben einer im Vergleich zu konventionellen Röntgenaufnahmen verbesserten Bildagnostik der Nasennebenhöhlen [287] erleichtert die hochauflösende Computertomographie ein frühes Erkennen von mit invasiven Schimmelpilzinfektionen vereinbaren pulmonalen Infiltraten [49, 169, 326]. Obwohl Gefäß-assoziierte, periphere Infiltrate, das sog. halo-sign und Einschmelzungen (air crescent sign“) charakteristisch für eine invasive Aspergillose der Lungen sind, sind sie zum einen nicht erregerspezifisch [169], zum anderen auch nicht vollständig diagnostisch: Gerade in Frühphasen sind unspezifische Verschattungen häufig [48, 363]. Deshalb sollte immer der direkte Nachweis des Erregers durch diagnostische Endoskopie der Nasennebenhöhlen bzw. in Abhängigkeit von den pulmonalen Befunden durch bronchoalveoläre Lavage oder perkutane Biopsie angestrebt werden [114]. Die diagnostische Ausbeute von konventioneller Kultur und Mikroskopie nach bronchoalveolärer Lavage liegt in älteren Serien zwischen 50 und 60% [111, 278], und selbst die offene Lungenbiopsie kann ohne mikrobiologische Diagnose enden [278]. Ob neuere Verfahren des direkten Erregernachweises aus dem Respirationstrakt (Galaktomannan-Antigenen bzw. PCR-basierende Assays) eine verbes-

serte diagnostische Ausbeute haben und damit zum diagnostischen Standard gehören, ist bislang ungeprüft. Grundsätzlich besteht bei Nachweis von *Aspergillus* spp. aus dem Respirationstrakt eines symptomatischen Patienten eine hohe Wahrscheinlichkeit für das Vorliegen einer invasiven Infektion [364].

Auf dem Nachweis spezifischer Antikörper basierende serologische Verfahren sind bei Patienten mit Abwehrschwäche diagnostisch unzuverlässig und können nicht empfohlen werden. Das serielle (z.B. zweimal pro Woche) Monitoring von Galaktomannan-Antigenen mittels ELISA sowie Verfahren der Nukleinsäure-Amplifikation von *Aspergillus* spp. in Plasma mittels ELISA zeigten eine vielversprechende Sensitivität und Spezifität bei granulozytopenen Patienten in klinischen Studien [45, 74, 125, 191–193]. Ob diese Verfahren als Basis für Therapieentscheidungen im klinischen Alltag nützlich sind, ist bislang jedoch nicht in klinischen Studien evaluiert; problematisch sind falsch positive Testergebnisse (Galaktomannan-Test) [354] bzw. das Fehlen eines kommerziell erhältlichen, zugelassenen Assays (PCR). Der G-Test, der auf dem Nachweis von 1,3-beta-D-Glucan im Plasma beruht [226], erlaubt keine spezifische Diagnose, und Daten zu seiner Sensitivität und Spezifität bei invasiver Aspergillose sind bislang limitiert.

Zusammenfassend sollte bei allen invasiven Infektionen die Erregersicherung mit Identifikation auf Spezies-Ebene angestrebt werden, um eine für die Behandlung wichtige Abgrenzung gegenüber anderen Schimmelpilzen bzw. die Identifikation einer *A. terreus*-Aspergillose zu erlauben. Eine Resistenztestung in vitro kann derzeit aufgrund der bislang noch nicht ausreichenden Validierung nicht generell empfohlen werden und ist auf refraktäre invasive Isolate und Surveillancestudien beschränkt [104].

Therapie

Antimykotische Chemotherapie, chirurgische Interventionen und Rekonstitution der Immunabwehr sind die Eckpfeiler der Behandlung invasiver Aspergillus-Infektionen.

Aufgrund der Schwierigkeiten einer exakten mikrobiologischen Diagnose und des unbehandelt oft raschen klinischen Progresses muss die antimykotische Therapie invasiver Aspergillus-Infektionen gegebenenfalls unter Einbeziehung von Risikoprofil, Klinik und Bildgebung nahezu regelhaft auf präemptiver Basis begonnen werden. Die von der europäischen Invasive Fungal Infections Study Group (IFISG) der EORTC und der U.S.-amerikanischen Mycoses Study Group (MSG) für interventionelle klinische Studien erarbeiteten Kategorien der diagnostischen Evidenz in mögliche, wahrscheinliche und gesicherte Infektionen [20] sind konzeptuell auch für die klinische Praxis hilfreich, dürfen aber nicht als Leitlinien zur Diagnostik und Therapie missverstanden werden. Immer sollte versucht werden, auch nach präemptivem Therapiestart die notwendigen diagnostischen Verfahren durchzuführen, um die Diagnose zu sichern oder ggf. auch zu verwerfen [308].

Initialtherapie der Wahl der vermuteten bzw. nachgewiesenen invasiven Aspergillose bei Erwachsenen und pädiatrischen Patienten ≥ 12 Jahre ist die intravenöse Gabe von Voriconazol (A-I) [127] bzw. Amphotericin B Deoxycholat (B-II) [65, 127] oder liposomalem Amphotericin B (B-II) [271] bei Patienten mit präexis-

tenter Niereninsuffizienz (Tab. 6). Eine Alternative bei nicht-granulozytopenen erwachsenen Patienten ist Itraconazol intravenös (B-II) [48, 63, 309]. Optionen bei Unverträglichkeit der genannten Therapien bzw. bei refraktären Infektionen sind je nach Vortherapie liposomales Amphotericin B (A-II) [271] bzw. Caspofungin (A-II) [190] oder Voriconazol (A-II) [61]. Unklar ist, ob eine Vorbehandlung mit Itraconazol eine Kontraindikation für den therapeutischen Einsatz von Voriconazol darstellt; Kreuzresistenzen *in vitro* sind bekannt [218], es fehlen jedoch Daten zur klinischen Relevanz insbesondere im Setting einer Prophylaxe mit Itraconazol.

Die Optionen der Primärtherapie invasiver Aspergillus-Infektionen sind für pädiatrische Patienten <12 Jahre durch die noch nicht abgeschlossene Dosisfindung von Voriconazol in dieser Altersstufe [106] im Wesentlichen auf Amphotericin B Deoxycholat (1,0–1,5 mg/kg/Tag in 1 ED) (B-II) bzw. liposomales Amphotericin B (≥ 5 mg/kg/Tag in 1 ED) (B-II) bei Patienten mit präexistenter Niereninsuffizienz bzw. Unverträglichkeit von konventio-

nellem Amphotericin B beschränkt (Tab. 6). Optionen bei Unverträglichkeit der genannten Therapien bzw. bei refraktären Infektionen sind Caspofungin (A-II) (in Prüfung befindliche pädiatrische Dosierung für Patienten <18 Jahre: 50 mg/m² [Tag 1: 70 mg/m²; maximale Tagesdosis: 70 mg]) [190, 331] oder i.v. Voriconazol (<12 Jahre: 14 mg/kg/Tag in 2 ED ohne loading dose) unter sorgfältigem Monitoring von Klinik und Leberfunktionswerten (A-II) [61, 339, 341].

Historische fallbezogene Mortalitätsraten bei ZNS-Beteiligung liegen bei >90% unter Therapie mit konventionellem Amphotericin B [62]. Tierexperimentelle Untersuchungen legen eine verbesserte Gewebspenetration der Wirksubstanz nach Gabe von liposomalem Amphotericin B nahe [101] und bilden bei Fehlen klinischer Daten die Basis für den bevorzugten Einsatz der liposomalen Formulierung (≥ 5 mg/kg/Tag in 1 ED) (B-III). Aufgrund der guten Penetration von Liquor und Hirngewebe und – im historischen Vergleich mit konventionellem Amphotericin B – verbesserter Überlebensraten [61, 317] gilt derzeit jedoch die Gabe von Voriconazol (8 mg/kg/Tag in 2 ED; Tag 1: 12 mg/kg in 2 ED; <12 Jahre: 14 mg/kg/Tag in 2 ED ohne loading dose unter Beachtung von Kontraindikationen und sorgfältigem Monitoring von Klinik und Leberfunktionswerten) als Therapie der ersten Wahl bei ZNS-Aspergillose (B-II) (Tab. 6). Über die Wirksamkeit von Caspofungin bei ZNS-Aspergillose ist bislang wenig bekannt.

Ob Voriconazol oder Caspofungin bei Infektionen der Nasennebenhöhlen und anderen, seltenen Infektionslokalisationen einen therapeutischen Vorteil gegenüber der hochdosierten Gabe von konventionellem bzw. Lipid-assoziiertem Amphotericin B haben, ist nicht untersucht. Aufgrund seiner vergleichsweise guten Wasserlöslichkeit ist Voriconazol eine rationale Option bei Endophthalmitis, Peritonitis und bei Gelenkinfektionen (C-III). Bei 19 Patienten mit Knocheninfektionen lag die Ansprechrates nach Voriconazol bei 52% [185].

Während die Kombination von Amphotericin B mit Fluzytosin aufgrund fehlender bzw. schwacher Aktivität von Fluzytosin gegenüber Fadenpilzen [100] und die mit Azol-Antimykotika aufgrund eines für Aspergillus spp. regelmäßig nachgewiesenen Antagonismus *in vitro* und in Tiermodellen [104] bei fehlenden klinischen Daten von der Mehrzahl der Experten reserviert beurteilt werden (D-III), eröffnet die Einführung der Echinocandine neue Optionen für die Kombinationstherapie invasiver Aspergillus-Infektionen: Zahlreiche Untersuchungen haben bislang keinerlei Hinweise auf einen Antagonismus in Kombination mit Amphotericin B oder Triazolen ergeben [104]. Die klinischen Erfahrungen mit der Kombination von Caspofungin und Amphotericin B [3, 161] bzw. Voriconazol [188, 196] in der Behandlung invasiver Aspergillus-Infektionen deuten einen möglichen Nutzen der Kombinationstherapie an, und kontrollierte, vergleichende Studien sind in Planung. Obwohl intuitiv Erfolg versprechend, sollte aufgrund der fehlenden Evidenz eine Kombinationstherapie (Voriconazol plus Caspofungin bzw. liposomales Amphotericin B plus Caspofungin) nur im Rahmen eines individuellen Therapieversuches bei fulminant verlaufenden bzw. massiven, akut lebensbedrohlichen Infektionen erwogen werden (C-III).

Neben patienten- und substanzspezifischen Eigenschaften sind bei der Substanzwahl erregerspezifische Eigenschaften der

Tab. 6 Chemotherapie invasiver Aspergillus-Infektionen

Pilzinfektion	Management
<i>Primärtherapie</i>	<ul style="list-style-type: none"> – Voriconazol (8 mg/kg i.v. in 2 ED, Tag 1: 12 mg/kg) (A-I)¹ – Amphotericin B Deoxycholat (1,0–1,5 mg/kg/Tag in 1 ED) (B-II) – liposomales Amphotericin B (5 mg/kg/Tag in 1 ED) (B-II)² – Itraconazol (200 mg in 1 ED i.v.; Tag 1–2: 400 mg in 2 ED i.v.) bei stabilen, nicht-granulozytopenen Patienten ≥ 18 Jahre
<i>Alternativtherapie bei refraktären Infektionen limitierender Toxizität</i>	<ul style="list-style-type: none"> – liposomales Amphotericin B (≥ 5 mg/kg/Tag in 1 ED) (A-II) – Caspofungin (50 mg/Tag i.v.; Tag 1: 70 mg) (A-II)³ – Voriconazol (8 mg/kg i.v. in 2 ED, Tag 1: 12 mg/kg) (A-II)¹
<i>ambulante Konsolidierungstherapie nach Ansprechen</i>	<ul style="list-style-type: none"> – Itraconazol (5 mg/kg/Tag p.o. in 2 ED) (B-III)⁴ – Voriconazol (400 mg in 2 ED) (B-III)¹
<i>zerebrale Infektionen</i>	<ul style="list-style-type: none"> – Voriconazol (8 mg/kg i.v. in 2 ED, Tag 1: 12 mg/kg) (B-II)¹ – liposomales Amphotericin B (≥ 5 mg/kg/Tag in 1 ED) (B-III)
<i>Infektionen durch A. terreus</i>	<ul style="list-style-type: none"> – Voriconazol (8 mg/kg i.v. in 2 ED, Tag 1: 12 mg/kg) (B-II)¹
<i>Therapie unmittelbar lebensbedrohlicher Infektionen (indiv. Heilversuch)</i>	<ul style="list-style-type: none"> – liposomales Amphotericin B (≥ 5 mg/kg/Tag in 1 ED) plus Caspofungin (50 mg/Tag i.v.; Tag 1: 70 mg) (C-III)³ – Voriconazol (8 mg/kg i.v. in 2 ED, Tag 1: 12 mg/kg)¹ plus Caspofungin (50 mg/Tag i.v.; Tag 1: 70 mg) (C-III)³

¹ i.v. Dosierung ab dem 12. Lebensjahr; vorgeschlagene i.v. Dosierung für Patienten von 2 bis 11 Jahren: 14 mg/kg/Tag in 2 ED ohne loading dose an Tag 1, p.o. Dosierung der Tablettenform für Patienten >11 Jahre und >40 kgKG: 400 mg in 2 ED (<40 kg, 200 mg in 2 ED); vorgeschlagene Dosierung der p.o. Suspension für Patienten ab dem 2. Lebensjahr: 400 mg in 2 ED.

² bei Patienten mit vorbestehender oder absehbarer Niereninsuffizienz

³ Erwachsenen-Dosierung; nicht zugelassen für Patienten <18 Jahre; vorgeschlagene pädiatrische Dosierung: 50 mg/m²/Tag (Tag 1: 70 mg/m², max. Tagesdosis: 70 mg/Tag)

⁴ vorgeschlagene pädiatrische Dosierung, jedoch zugelassen für Patienten <18 Jahre; Monitoring der Plasmakonzentrationen angeraten (Zielkonzentration: $\geq 0,50$ μ g/ml (HPLC) vor der nächsten Gabe).

antimikrobiellen Suszeptibilität zu berücksichtigen: So hat *A. terreus* eine verminderte Empfindlichkeit gegenüber Amphotericin B [31, 346] und sein Nachweis stellt eine Indikation zur Therapie mit Voriconazol dar [306] (B-II) (Tab. 6). Die differenzialdiagnostisch wichtigen Zygomyceten sind resistent gegenüber derzeitigen Azolen und Caspofungin; und non-*Aspergillus* Hyalohyphomyzeten und Phaeohyphomyzeten gelten als intrinsisch resistent gegenüber Caspofungin [100]. Für die opportunistischen Schimmelpilze wird derzeit eine Identifizierung auf Spezies-Level empfohlen; aufgrund fehlender In-vitro-in vivo-Korrelationen wird eine Resistenztestung nur bei refraktären Infektionen bzw. Durchbruchinfektionen angeraten [104, 238].

Unabhängig von der Initialtherapie sollten erfolgreich anbehandelte Infektionen bis zur vollständigen Resolution aller infektionsassoziierten Befunde und Resolution der für die Infektion verantwortlichen Immundefizienz mit einer effektiven Chemotherapie behandelt werden (B-III) [114, 308]; bei invasiver pulmonaler Aspergillose ist eine Volumenzunahme der Infiltrate unter hämatopoetischer Regeneration häufig und nicht automatisch als Therapieversagen zu interpretieren [48]. Bei klinischer Stabilisierung ist bei Fehlen von Kontraindikationen eine orale Konsolidierung mit Voriconazol [106, 341] bzw. Itraconazol [116] möglich (B-III). Patienten mit anbehandelter invasiver Aspergillose, die einer weiteren intensiven Chemotherapie oder allogenen hämatopoetischen Stammzelltransplantation bedürfen, haben eine 30%ige Wahrscheinlichkeit, eine Exazerbation oder ein Rezidiv zu erleiden [201, 225]. Der Stellenwert der chirurgischen Resektion residueller Läsionen in dieser Situation ist unklar; in jedem Falle sollten die Patienten vor der weiteren antineoplastischen Therapie zumindest ein partielles Therapieansprechen haben und weiter mit voll wirksamen Dosen einer effektiven antimykotischen Therapie behandelt werden; eine retrospektive Analyse legt nahe, dass Art der antimykotischen Therapie, Resektion residueller Läsionen und eine komplette Resolution aller Läsionen vor Transplantation keinen Einfluss auf das Outcome haben [227].

Bei granulozytopenen Patienten sollten alle Antimykotika in Maximaldosierung eingesetzt und G-CSF bzw. GM-CSF als Option zur Verkürzung der prognostisch relevanten Granulozytopeniezeit bei Fehlen von Kontraindikationen erwogen werden (C-III) [180, 275]. Der Stellenwert von Granulozyentransfusionen ist ungeprüft [132, 252] und in der klinischen Praxis lediglich im Rahmen eines Therapieversuches bei nicht absehbarer hämatopoetischer Regeneration und progredienter Infektion gerechtfertigt. Falls in der vorliegenden klinischen Situation möglich, sollte eine immunsuppressive Therapie mit Kortikosteroiden reduziert bzw. abgesetzt werden (B-III) [269]; tierexperimentelle Studien haben gezeigt, dass Cyclosporin allein kein Risikofaktor für eine progrediente Infektion darstellt [28].

Chirurgische Interventionen sind bei offensichtlichen Fremdkörperinfektionen, bei Läsionen von Haut- und angrenzenden Weichteilen, sowie bei Endokarditis, Endophthalmitis und Osteomyelitis, bei operablen fokalen Prozessen des ZNS und anderer tiefer Gewebe zu berücksichtigen [65] (Tab. 4). Indikationen für eine chirurgische Intervention bei invasiver pulmonaler Aspergillose sind Läsionen in unmittelbarer Nachbarschaft zu den

großen Gefäßen bzw. Atemwegen, eine von einer fokalen Läsion ausgehende, substantielle Hämoptyse, und Läsionen, die auf Perikard, Thoraxwand und Bauchhöhle übergreifen [49, 361]. Bei invasiver Sinusitis und Granulozytopenie ist das Vorgehen aufgrund der entstehenden Wundflächen auf eine Verbesserung der Belüftung zu beschränken; ein aggressiveres chirurgisches Einschreiten ist nur bei progressiven, therapierefraktären Infektionen indiziert [62, 308, 338].

Infektionen durch seltene opportunistische Pilzerreger

Infektionen durch *Cryptococcus neoformans*

Infektionen durch den Hefepilz *Cryptococcus neoformans* haben eine Assoziation mit Defekten der T-zellulären Immunität. Neben Patienten ohne offensichtliche Abwehrstörung werden sie vor allem bei fortgeschrittener HIV-Infektion sowie unter Therapie mit Glukokortikosteroiden, Immunsuppressiva und T-Zell-depletierenden antineoplastischen Substanzen beobachtet. Der bekapselte Hefepilz ist ubiquitär in Erdboden und Vogelmist anzutreffen und ist charakterisiert durch seinen Neurotropismus. Auf aerogenem Weg gelangt er über die Lungen und regionale Lymphknoten in potenziell jedes Organ, bevorzugt aber in das Zentralnervensystem [239]. Bei krebserkrankten Kindern und Jugendlichen sind Erkrankungen durch Kryptokokken selten; neben fulminanten disseminierten und zerebralen *Cr.-neoformans*-Infektionen [175, 334] sind auch asymptomatische fokale Infektionen der Lunge [4] sowie – kasuistisch – zumeist Katheter-assoziierte Fungämien durch *C. laurentii* und *C. albidus* [144, 352] beschrieben.

Klinik und Diagnose

Die häufigste Manifestation der Kryptokokkose ist die Meningoenzephalitis. In Abhängigkeit von Immunstatus und inflammatorischer Reaktion erstreckt sich das klinische Bild von larvierten bis fulminanten Verläufen und umfasst persistierendes Fieber und zumeist diffuse ZNS-Symptome wie Kopfschmerzen, Photophobie, Meningismus, Bewusstseinstörung und Krampfanfälle [239, 334]. Seltener Manifestationen sind fokale ZNS-Läsionen (Kryptokokkome), pulmonale Infektionen (asymptomatische Rundherde oder diffuse Infiltrate bis hin zum Lungenversagen), sowie primäre Hautinfektionen, Fungämien mit sekundären Hautherden und disseminierte Infektionen, wobei nahezu jedes Organ betroffen sein kann [178, 239, 334]. Diagnostisch sind Klinik, Liquoranalyse (im typischen Fall eine meist milde mononukleäre Pleozytose mit leicht erniedrigter Glukose und Eiweiß-erhöhung) sowie bildgebende Verfahren hinweisend, letztlich aber unspezifisch. Die Diagnose beruht auf dem mikrobiologischen Nachweis des Erregers im Direktpräparat (Tuschefärbung: Negativdarstellung der charakteristischen Kapsel) bzw. in Gewebsschnitten (Mucikarmin-Färbung: Anfärbung der Kapsel) sowie kulturell (Sabouraud-Agar) und mittels eines diagnostisch beweisenden Antigennachweises aus Liquor, Serum, Urin, Lavagematerial und infektionsverdächtigen Geweben [239].

Therapie

Die vorwiegend in Studien bei HIV-infizierten Patienten validierte Standardtherapie der Kryptokokken-Meningoenzephalitis ist die Induktion mit Amphotericin B in Kombination mit Fluzytosin für mindestens zwei Wochen (vier bis sechs Wochen bei anhaltend

symptomatischen Patienten), gefolgt von Fluconazol für acht bis 10 Wochen nach Ende der Induktion (A-I) [25, 43, 279, 281, 320]. Eine Alternative bei Unverträglichkeit von konventionellem Amphotericin B ist liposomales Amphotericin B (5 mg/kg in 1 ED) [177] (B-II), und bei Unverträglichkeit jeglicher Amphotericin-B-Präparation die Kombination von Fluconazol plus Fluzytosin [174] (B-II) (Tab. 7). Aufgrund der negativen prognostischen Bedeutung von Hirndruck [97, 264] sind bei erhöhtem Liquoröffnungsdruck (>250 mm H₂O; zuvor Bildgebung zum Ausschluss einer Raumforderung) ggf. wiederholte lumbale Liquordrainagen bzw. die Anlage liquorableitender Systeme indiziert (B-II) [97] (Tab. 4). Die Behandlung von extrazerebralen Kryptokokken-Infektionen ist abhängig von Organmanifestation und Immunstatus und umfasst Fluconazol bzw. Amphotericin B für drei bis sechs Monate, bei schweren Verläufen Amphotericin B plus Fluzytosin [281] (C-III) (Tab. 7). Neue Triazole wie Voriconazol sind bislang nicht ausreichend evaluiert, die Echinocandine gelten als inaktiv [100].

Auch bei unkompliziertem Verlauf ist bei Meningoenzephalitis eine Nachpunktion 14 Tage nach Therapiebeginn sowie vor relevanten Therapieänderungen angezeigt [281]. Zum Monitoring des Therapieerfolges eignet sich neben der Kultur insbesondere der Antigennachweis in Liquor und Serum. Bei Patienten mit Abwehrschwäche ist nach erfolgreicher Behandlung eine Erhal-

tungstherapie mit Fluconazol (8–12 mg/kg in 1 ED) für die Dauer der Immundefizienz erforderlich.

Infektionen durch seltene Hefepilze

Bei Patienten mit ausgeprägter Abwehrschwäche werden invasive Infektionen durch zuvor seltene Hefepilze mit zunehmender Häufigkeit angetroffen. Sie umfassen unter anderem *Trichosporon asahii*, *Geotrichum capitatum*, *Saccharomyces cerevisiae*, *Rhodotorula rubra*, *Hansenula anomala* und *Malassezia furfur* [115, 124, 241, 337]. Eine zeitnahe Analyse unterstellt, dass invasive Infektionen durch non-*Candida*-Hefepilze bei krebserkrankten Patienten eine signifikant schlechtere Prognose als invasive *Candida albicans*-Infektionen haben [167]. Infektionen durch seltene Hefepilze folgen in ihrem Muster von Fungämie und hämatogener Dissemination invasiven *Candida*-Infektionen, und ihre Diagnose beruht auf dem kulturellen und ggf. molekularen Erregernachweis. Das klinische Management ist aufgrund der nur sporadischen Daten notwendigerweise individuell und beinhaltet eine antimykotische Chemotherapie und, basierend auf den Erfahrungen bei Candidämie, der Entfernung potenziell infizierter Katheter (B-III) [115].

Trichosporon spp. sind pathogene Hefepilze und Ursache lebensbedrohlicher hämatogen disseminierender Infektionen bei onkologischen Patienten mit Granulozytopenie und Mukositis [77, 343]; eine chronische Form ähnlich der chronisch disseminierten Candidiasis ist beschrieben [115]. *Trichosporon* spp. gelten als resistent gegenüber Fluzytosin und Echinocandinen [241] und haben eine reduzierte Empfindlichkeit gegenüber Amphotericin B: Amphotericin B besitzt gegenüber *Trichosporon* spp. eine nur fungistatische Aktivität [342] und war ineffektiv in granulozytopenen Tiermodellen der disseminierten *Trichosporon*ose [340]. Fluconazol und neue Triazole wie Voriconazol scheinen eine vergleichsweise bessere Aktivität als Amphotericin B zu haben [241]. Dies wird unterstützt durch tierexperimentelle Daten, die eine signifikante Wirksamkeit von Triazolen allein [340] und in Kombination mit Amphotericin B [12] zeigen. Auf Basis der verfügbaren außerklinischen und klinischen [9] Daten wird zur Behandlung granulozytopenen Patienten Fluconazol allein oder in Kombination mit Amphotericin B und die Gabe Kolonie-stimulierender Faktoren [9, 115], und für nicht-granulozytopenen, stabile Patienten Fluconazol empfohlen [9] (C-III). Die Erfahrungen mit Voriconazol sind bislang limitiert [84, 240] (Tab. 7).

Geotrichum capitatum verursacht ähnliche Krankheitsbilder bei granulozytopenen Patienten wie *Trichosporon* spp. mit Fungämie, Multiorganbefall und hoher Mortalität [202]; auch hier ist eine chronische Form bekannt [115]. Ähnlich wie *Trichosporon* spp. kann *G. capitatum* eine herabgesetzte Empfindlichkeit gegenüber Amphotericin B haben; Fluconazol, Fluzytosin und auch Voriconazol scheinen eine höhere Aktivität als Amphotericin B in vitro zu besitzen, obwohl auch Fluconazol-resistente klinische Isolate beschrieben wurden [115, 241]. Neben der Entfernung zentralvenöser Katheter und der optionellen Gabe von Kolonie-stimulierenden Faktoren bei granulozytopenen Patienten wird die Kombination von Fluconazol in Kombination mit Amphotericin B bzw. Voriconazol allein empfohlen (C-III) [115, 202, 241] (Tab. 7).

Tab. 7 Chemotherapie invasiver Infektionen durch seltene opportunistische Hefepilze

Pilzinfektion	Management
zerebrale Kryptokokkose	<ul style="list-style-type: none"> Amphotericin B Deoxycholat (0,7 mg/kg/Tag) plus Fluzytosin¹ (100 mg/kg/Tag in 3–4 ED) für ≥2 Wochen (Induktion), gefolgt von Fluconazol² (8–12 mg/kg/Tag in 1 ED) (Konsolidierung bzw. Erhaltungstherapie) (A-I) „second line“ bei Unverträglichkeit von konvent. Amphotericin B: liposomales Amphotericin B (5 mg/kg/Tag in 1 ED) (B-II); bei jeglicher Polyunverträglichkeit: Fluconazol (8–12 mg/kg in 1 ED) plus Fluzytosin¹ (100 mg/kg/Tag in 3–4 ED) (B-II)
extrazerebrale Formen	<ul style="list-style-type: none"> Amphotericin B Deoxycholat (0,7–1,0 mg/kg in 1 ED) (C-III) Fluconazol² (8–12 mg/kg/Tag in 1 ED) (C-III) Amphotericin B Deoxycholat (0,7 mg/kg/Tag) plus Fluzytosin¹ (100 mg/kg/Tag in 3–4 ED) (C-III)
Infektionen durch <i>Trichosporon asahii</i> bzw. <i>Geotrichum capitatum</i>	<ul style="list-style-type: none"> Fluconazol² (12 mg/kg/Tag in 1 ED); in Kombination mit Amphotericin B (1,0 mg/kg) bei Granulozytopenie (C-III) Voriconazol (8 mg/kg i. v. in 2 ED; Tag 1: 12 mg in 2 ED) (C-III)³
Malassezia-Infektionen	<ul style="list-style-type: none"> Amphotericin B Deoxycholat (0,7–1,0 mg/kg in 1 ED) (C-III) Fluconazol² (8–12 mg/kg/Tag in 1 ED) (C-III)
Infektionen durch <i>Rhodotorula</i> spp., <i>S. cerevisiae</i> und <i>Hansenula anomala</i>	<ul style="list-style-type: none"> Amphotericin B Deoxycholat (0,7–1,0 mg/kg/Tag) ± Fluzytosin¹ (100 mg/kg/Tag in 3–4 ED) (C-III)

¹ Monitoring der Plasmakonzentrationen erforderlich (>40 bis <100 µg/ml) Dosisanpassung bei eingeschränkter Kreatinin-clearance

² Dosisanpassung bei eingeschränkter Kreatinin-clearance; maximale Tagesdosis: 800 mg

³ i. v. Dosierung ab dem 12. Lebensjahr; vorgeschlagene i. v. Dosierung für Patienten von 2 bis 11 Jahren: 14 mg/kg/Tag in 2 ED ohne loading dose an Tag 1

Malassezia furfur und Malassezia pachydermatidis sind lipophile Hefen und Ursache von Tinea versicolor, infektiöser Follikulitis und Katheter-assoziiertes Fungämie [23, 115, 284]. Invasive Infektionen manifestieren sich mit persistierendem Fieber, Fungämie und pulmonalen Infiltraten, eine Dissemination ist selten [115]. Zugabe z. B. von Olivenöl zum Kulturmedium erleichtert den Nachweis der lipophilen Hefen; die Behandlung besteht in der Entfernung kolonisierter Katheter, Unterbrechung parenteraler Fettlösungen und der Gabe von Fluconazol oder Amphotericin B (C-III) [23, 115, 216] (Tab. 7).

Die Mehrzahl klinischer Isolate von Rhodotorula spp. [42, 154], Saccharomyces cerevisiae [21] und Hansenula anomala [122] haben eine gute In-vitro-Empfindlichkeit gegenüber Amphotericin B und Fluzytosin; Fluconazol und andere Triazole haben eine variable Aktivität, und Echinocandine sind inaktiv bzw. nicht untersucht [124, 241]. Amphotericin B mit oder ohne Fluzytosin ist die derzeit am besten begründete Therapie von Infektionen durch die o. g. Erreger (C-III) [115] (Tab. 7).

Infektionen durch Zygomyceten

Die Klasse der Zygomyceten ist durch die Ausbildung von gering oder nicht septierten, breiten und polymorphen Hyphen charakterisiert. Die überwiegende Mehrzahl von Infektionen durch Zygomyceten sind den fakultativ pathogenen Mucorales zuzuschreiben. Häufigste Erreger sind Rhizopus spp., gefolgt von Mucor, Rhizomucor, Absidia und anderen, zuvor seltenen Arten wie Apophycomyces, Cunninghamella, und Cokeromyces spp. [92, 115]. Mucorales sind ubiquitär, die Acquisition der Konidien erfolgt auf aerogenem Weg über Inhalation (Respirationstrakt), Ingestion (Gastrointestinaltrakt) bzw. Kontamination (Hautläsionen). Charakteristisch für die Infektion ist die rasche Invasion von Gewebe und Blutgefäßen durch die Hyphen des Erregers mit dem Resultat von Gewebnekrosen, Gefäßthrombosen und Gewebsinfarkten. Zygomycosen gehören zu den seltenen opportunistischen Pilzinfektionen. Exakte Daten über ihre Häufigkeit existieren nicht. Betroffen sind Patienten mit Granulozytopenie, Kortikosteroid-Therapie, Blutstammzell- oder Organtransplantation, unkontrollierter Ketoazidose, sowie Therapie mit Eisen-Chelatoren [92, 250]. Fallserien aus großen US-amerikanischen Krebsbehandlungszentren unterstellen jedoch eine absolute und relative Zunahme der Zygomycosen bei Patienten mit hämatologischen Neoplasien und nach Blutstammzell-Transplantation [162, 197].

Klinik und Diagnose

Rhinozerebrale, pulmonale und disseminierte Infektionen sind die wichtigsten Formen der Zygomycose; ein Übergreifen bzw. Streuung in das ZNS ist häufig. Die Lunge ist das wichtigste Zielorgan bei granulozytopenen Patienten [162, 233, 234]; klinisch führend sind Fieber, respiratorische und infarktartige Symptomen. Leitsymptome der rhinozerebralen Zygomycose sind Schwellung, Rötung, Schmerzen im Gesichts- bzw. Orbitabereich und braun-blutiges Nasensekret [46, 255]. Selten sind kutane (charakteristisch: Nekrosen bzw. Ulzerationen im Bereich zuvor mazerierter Hautbezirke) und luminale gastrointestinale Infektionen (Symptome: Ileus und Perforation) [92]. Klinische und radiologische Befunde der Zygomycose sind nicht von denen anderer opportunistischer Fadenpilz-Infektionen zu unterscheiden. Die Diagnose beruht deshalb auf dem direkten mikrobiologischen bzw. histopathologischen Nachweis des Erregers aus in-

fektionsverdächtigen Geweben. Blutkulturen sind aufgrund der Größe der Hyphen auch bei disseminierten Infektionen nur in Ausnahmefällen positiv. Eine detaillierte Bildgebung mittels Computer- und Magnetresonanztomographie ist immer erforderlich, um das Ausmaß der Gewebsinfektion zu erfassen und chirurgische Interventionen zu leiten [92, 197, 334].

Therapie

Das Grundprinzip der Behandlung der Zygomycosen besteht im Debridement chirurgisch angelegter Läsionen (Tab. 4) und der hochdosierten Gabe von Amphotericin B (C-III) [92] bis zur Resolution aller klinischen und bildgebenden Befunde. Fluzytosin, Fluconazol, Voriconazol und Caspofungin gelten als inaktiv [115], während Itraconazol und Posaconazol eine variable Aktivität in vitro und in vivo aufweisen [57, 310]; der klinische Nutzen von Posaconazol wird derzeit im Rahmen eines second line compassionate use Programms evaluiert [98]. Die limitierte Empfindlichkeit der Zygomyceten unterstreicht besonders eindringlich die zunehmende Bedeutung des mikrobiologischen Erregernachweises bei Patienten mit Verdacht auf invasive Fadenpilzinfektionen.

Aufgrund der reduzierten Nephrotoxizität und der Möglichkeit zur Applikation höherer Dosen der Wirksubstanz [107] sind Zygomycosen in der klinischen Praxis zu einer primären Indikation für den Einsatz der Lipid-Formulierungen von Amphotericin B geworden (B-II) [114, 115] (Tab. 8). Dies wird gestützt durch retrospektive Fallserien, die ein besseres Outcome im historischen Vergleich mit konventionellem Amphotericin B nahe legen [127, 172, 233]. Wegen des fulminanten Verlaufes und der hohen Mortalität von Zygomycosen bei onkologischen Patienten [162, 234], der im experimentellen Setting nachgewiesener dosisabhängigen Wirksamkeit in vivo [141] und der dokumentierten Verträglichkeit bei Patienten mit invasiven Pilzinfektionen [335] ist eine Zurückhaltung bei der Dosierung nicht angezeigt, und initiale Tagesdosen von 10 mg/kg liposomales Amphotericin B werden unter sorgfältigem Monitoring der Nierenfunktion sowie renal eliminerter Kationen empfohlen (B-III).

Wesentlich für einen Erfolg versprechende Behandlung der Mucormycose ist die Korrektur des zugrunde liegenden metabolischen bzw. immunologischen Defektes. Dies beinhaltet die Korrektur einer metabolischen Azidose, die Gabe von G-CSF bzw. GM-CSF bei granulozytopenen Patienten, und die Reduktion bzw. das Absetzen von Kortikosteroiden (B-III).

Infektionen durch seltene hyaline und pigmentierte Fadenpilze

Eine große Zahl zuvor seltener opportunistischer hyaliner und pigmentierter Fadenpilze werden in zunehmendem Ausmaß als Erreger oft letaler invasiver Infektionen vor allem granulozytopenen Patienten beobachtet. Infektionen durch seltene hyaline und pigmentierte opportunistische Schimmelpilze sind aufgrund ihres aerogenen Infektionsweges klinisch und bildgebend nicht von invasiven Aspergillus-Infektionen unterscheidbar. Ihre Diagnose beruht auf dem kulturellen bzw. zunehmend dem molekularen Erregernachweis; histologisch sind sie ebenfalls nicht von Aspergillus spp. zu unterscheiden. Einige hyaline Schimmelpilze (Fusarium, Paecilomyces, Acremonium) exprimieren adventitielle Konidien, die eine hämatogene Dissemination vor allem in die Subkutis und den Nachweis in Blutkulturen ermög-

Tab. 8 Chemotherapie invasiver Infektionen durch seltene opportunistische Fadenpilze

Pilzinfektion	Management
Zygomyceten-Infektionen	<ul style="list-style-type: none"> – liposomales Amphotericin B (5–10 mg/kg/Tag in 1 ED) (B-III) – Amphotericin B Deoxycholat (1,0–1,5 mg/kg in 1 ED) (C-III) – Posaconazol (compassionate use)
Fusarium-Infektionen	<ul style="list-style-type: none"> – Voriconazol (8 mg/kg i. v. in 2 ED; Tag 1: 12 mg/kg) (B-III)¹ – liposomales Amphotericin B (5–10 mg/kg/Tag in 1 ED) (C-III) – Amphotericin B Deoxycholat (1,0–1,5 mg/kg in 1 ED) (C-III)
Scedosporium-Infektionen	<p>Scedosporium apiospermium</p> <ul style="list-style-type: none"> – Voriconazol (8 mg/kg i. v. in 2 ED; Tag 1: 12 mg/kg) (B-III)¹ – liposomales Amphotericin B (5–10 mg/kg/Tag in 1 ED) (C-III) <p>Scedosporium prolificans</p> <ul style="list-style-type: none"> – Voriconazol (8 mg/kg i. v. in 2 ED; Tag 1: 12 mg/kg) (C-III)^{1,2} – liposomales Amphotericin B (5–10 mg/kg/Tag in 1 ED) (C-III)
Infektionen durch <i>Acremonium</i> bzw. <i>Paecilomyces</i> spp.	<ul style="list-style-type: none"> – liposomales Amphotericin B (5–10 mg/kg/Tag in 1 ED) (C-III) – Voriconazol (8 mg/kg i. v. in 2 ED; Tag 1: 12 mg/kg) (C-III)¹
Infektionen durch pigmentierte Fadenpilze	<ul style="list-style-type: none"> – Voriconazol (8 mg/kg in 2 ED; Tag 1: 12 mg/kg) (C-III)¹ – liposomales Amphotericin B (≥ 5 mg/kg/Tag in 1 ED) (C-III) – Itraconazol (5 mg/kg/Tag p. o. in 2 ED) (C-III)³

¹ i. v. Dosierung ab dem 12. Lebensjahr; vorgeschlagene i. v. Dosierung für Patienten von 2 bis 11 Jahren: 14 mg/kg/Tag in 2 ED ohne loading dose an Tag 1

² ggf. aufgrund experimenteller In-vitro-Daten auch in Kombination mit Terbinafin

³ Konsolidierungs- bzw. Erhaltungstherapie; validierte pädiatrische Dosierung der Cyclodextrin-Suspension. Monitoring der Plasmakonzentrationen angeraten (Zielkonzentration: $\geq 0,50$ $\mu\text{g/ml}$ (HPLC) vor der nächsten Gabe)

lichen. Einige dieser Pilze, u.a. *Fusarium* spp., *Pseudallescheria boydii* und *Scedosporium prolificans*, weisen eine verminderte Empfindlichkeit gegenüber Amphotericin B auf und können möglicherweise besser mit neuen Triazolen behandelt werden. Die Echinocandine haben keine bzw. nur variable Aktivität gegenüber den hyalinen und pigmentierten Schimmelpilzen [115, 145, 241]. Grundsätze der supportiven Therapie von Infektionen durch seltene Fadenpilze beinhalten die Entfernung potenziell kolonisierter Katheter, die chirurgische Resektion zugänglicher Läsionen, sowie, ungeprüft, die Gabe Kolonie-stimulierender Faktoren bzw. von Granulozyten-Transfusionen bei persistierender Granulozytopenie [115] (C-III) (Tab. 4).

Hyaline Fadenpilze

Infektionen durch *Fusarium* spp. sind häufig refraktär gegenüber Amphotericin B und entstehen nicht selten als Durchbruchinfektionen unter empirischer antimykotischer Therapie mit Amphotericin B [13, 200, 225, 261]. Therapeutische Strategien gegenüber diesen aufgrund ihrer aggressiven Dissemination bei Granulozytopenie oft letalen Infektionen [225] beinhalten die Entfernung zentralvenöser Katheter, die Gabe Kolonie-stimulie-

render Faktoren bzw. Granulozytentransfusionen bei persistierender Granulozytopenie, sowie eine antimykotische Therapie mit liposomalem Amphotericin B (5 bis 10 mg/kg/Tag in 1 ED) [335] (C-III) bzw. Voriconazol [240] (B-III) (Tab. 8). Während Fluconazol und Itraconazol inaktiv sind, zeigen neuere Triazole wie Voriconazol zumindest inhibitorische Aktivität gegenüber *Fusarium* spp. [115]. Aufgrund von Ansprechraten zwischen 40 und 60% bei Patienten ohne Therapiealternativen [240] ist Voriconazol zur Primärtherapie invasiver Fusarieninfektionen zugelassen. Ob die Substanz einer Behandlung mit hochdosiertem Amphotericin B überlegen ist, ist unklar.

Auch Infektionen durch *Scedosporium apiospermium* (teleomorph, *Pseudallescheria boydii*) sind häufig therapierefraktär [316]. Amphotericin B hat eine variable Aktivität in vitro und wirkt häufig nicht fungizid [345]; Itraconazol und Voriconazol haben eine gute inhibitorische, offensichtlich aber ebenfalls keine fungizide Aktivität [115]. Alle Echinocandine sind aktiv in vitro, ihre Wirksamkeit in vivo ist jedoch nicht untersucht [78, 242]. Aufgrund von Ansprechraten zwischen 40 und 60% bei Patienten ohne Therapiealternativen [240] ist Voriconazol zur Primärtherapie invasiver Infektionen durch *Scedosporium apiospermium* zugelassen (B-III) (Tab. 8); ob Voriconazol einer Behandlung mit hochdosiertem (liposomalem) Amphotericin B (5 bis 10 mg/kg/Tag in 1 ED) (C-III) überlegen ist, ist unklar. Supportive Therapiemaßnahmen entsprechen denen invasiver Aspergillus-Infektionen.

Scedosporium prolificans gilt als resistent gegenüber allen bekannten antimykotischen Substanzen [241], und invasive Infektionen sind bei abwehrgeschwächten Patienten nahezu 100% letal [30, 189]. Eine frühe Diagnose und die umgehende chirurgische Resektion zugänglicher Läsionen sind essenziell; bei Granulozytopenen Patienten wird die Gabe Kolonie-stimulierender Faktoren bzw. von Granulozytentransfusionen empfohlen (C-III) [115]. Aufgrund von Ansprechraten von knapp über 20% bei einer limitierten Zahl von Patienten ohne Therapiealternativen [240] ist Voriconazol auch zur Primärtherapie invasiver *S. prolificans*-Infektionen zugelassen (C-III) (Tab. 8). Ob Voriconazol einer Behandlung mit hochdosiertem (liposomalem) Amphotericin B (5 bis 10 mg/kg/Tag in 1 ED) (C-III) überlegen ist [229], oder ob Kombinationen von Voriconazol bzw. Itraconazol mit Terbinafin [131, 209] einen therapeutischen Vorteil versprechen, ist bis dato unklar.

Infektionen durch *Acremonium* spp. unterscheiden sich in ihrer klinischen Präsentation in nichts von invasiven *Fusarium*-Infektionen und haben eine ähnlich hohe fallbezogene Mortalität [119, 274]. *Acremonium* spp. sind generell wenig empfindlich gegenüber derzeitigen Antimykotika, in vitro sind Amphotericin B und Voriconazol die aktivsten Substanzen [119, 241, 357]. Eine Standard-Therapie existiert nicht, neben der chirurgischen Resektion zugänglicher Läsionen, der Entfernung potenziell kolonisierter Katheter, der Gabe Kolonie-stimulierender Faktoren bzw. von Granulozytentransfusionen (C-III) wird die Gabe von liposomalem Amphotericin B (5 bis 10 mg/kg/Tag in 1 ED) (C-III) [115] bzw. Voriconazol (C-III) [206] empfohlen (Tab. 8).

Paecilomyces spp., insbesondere *P. lilacinus*, haben ebenfalls eine variable Empfindlichkeit gegenüber allen antimykotischen

Substanzen; die beste Aktivität *in vitro* haben neben Amphotericin B die Triazole Itraconazol und Voriconazol [2, 357]. Ob *In-vitro*-Aktivität mit Wirksamkeit *in vivo* korreliert, ist bislang jedoch nicht untersucht, und die Behandlung muss wie bei den anderen seltenen Fadenpilzen im Wesentlichen anhand des klinischen Verlaufes adjustiert werden [115]. Therapieoptionen sind die Gabe von liposomalem Amphotericin B (5 bis 10 mg/kg/Tag in 1 ED) (C-III) [115] und möglicherweise Voriconazol (C-III) [198] (Tab. 8). Supportive Maßnahmen entsprechen den bei Infektionen durch *Fusarium* und *Acremonium* spp.

Pigmentierte Fadenpilze

Die pigmentierten Fadenpilze („Schwärzepilze“) sind eine Gruppe recht unterschiedlicher, ubiquitärer Infektionserreger und charakterisiert durch die Anwesenheit eines melaninartigen Pigmentes in der Zellwand ihrer Hyphen. Die häufigsten Erreger menschlicher Infektionen umfassen *Bipolaris* spp., *Cladophialophora bantiana*, *Dactylaria gallopava*, *Alternaria* spp., *Exophiala* spp., *Phialophora* spp. und *Curvularia* spp. Bei anderweitig Gesunden sind pigmentierte Fadenpilze seltene Erreger von im weitesten Sinne posttraumatischen Haut- und Weichteilinfektionen; bei Patienten mit Abwehrschwäche können sie invasive Infektionen der tiefen Atemwege und disseminierte Infektionen mit einer Prädilektion für das Zentralnervensystem verursachen [41, 83, 115, 262].

Itraconazol und Voriconazol scheinen insgesamt eine bessere *In-vitro*-Aktivität gegenüber pigmentierten Schimmelpilzen zu haben als Amphotericin B, obwohl auch hier die Korrelation von *In-vitro*-Suszeptibilität und klinischer Wirksamkeit nicht etabliert ist [78, 143, 207, 241, 254]. Die Echinocandine sind möglicherweise aktiv, aber bislang nur wenig untersucht. Neben der Resektion zugänglicher Läsionen nach allgemeingültigen chirurgischen Vorgehensweisen, der Entfernung potenziell kolonisierter Katheter und ggf. der Gabe Kolonie-stimulierender Faktoren bei Granulozytopenie (C-III) (Tab. 4) besteht die Chemotherapie invasiver Infektionen durch diese heterogene Erregergruppe in der hochdosierten Gabe von liposomalem Amphotericin B (mind. 5 mg/kg/Tag in 1 ED) (C-III) [115] bzw. Voriconazol (C-III) [240] oder – in der Konsolidierung – Itraconazol (C-III) [296] (Tab. 8).

Infektionen durch endemische Pilzerreger

Patienten mit ausgeprägtem T-Zelldefekt im Gefolge von intensiver antineoplastischer Chemotherapie, allogener Blutstammzelltransplantation oder Immunsuppression und entsprechender geographischer Exposition haben ein erhöhtes Risiko für pulmonale und disseminierte Infektionen durch *Histoplasma capsulatum* (Flusstäler von Mississippi und Ohio, Mittel- und Südamerika; Afrika), *Coccidioides immitis* (Arizona, Kalifornien, Mexiko), *Penicillium marneffei* (Thailand) und durch andere seltener endemische Pilzerreger (*Blastomyces dermatitidis* [Flusstäler von Mississippi und Ohio] und *Paracoccidioides brasiliensis* [Südamerika]) [115].

Die Mehrzahl von Infektionen durch endemische Pilze entsteht durch die Inhalation von Konidien in der belebten Natur. Die pulmonale Infektion kann asymptomatisch verlaufen und spontan

ausheilen; eine kryptische hämatogene Dissemination in ein oder mehrere andere Organe ist nicht selten. Wie bei der Tuberkulose können die häufig verkalkten, residuellen Läsionen zum Ausgangspunkt einer Reaktivierung bei Abwehrschwäche werden. Trotz hoher Infektionsrate in endemischen Gebieten sind die meisten Infektionen klinisch inapparent und selbstlimitierend. Klinisch manifeste, progressive pulmonale und disseminierte Erkrankungen sind überwiegend mit Defekten der spezifischen zellvermittelten Immunität assoziiert [115, 334].

Eine ausführliche Abhandlung der endemischen Pilzerreger überschreitet aufgrund ihrer extremen Seltenheit in Europa den Rahmen dieser Übersicht. Bei Patienten mit stattgehabter geographischer Exposition müssen sie jedoch bei passenden Symptomen und Befunden in die Differenzialdiagnose einbezogen werden. Die klinischen und bildgebenden Symptome der meisten endemischen Pilzinfektionen sind unspezifisch und von den betroffenen Organen abhängig; Leitsymptome der *P.-marneffei*-Penicillose sind neben einer generalisierten Lymphadenopathie und Hepatosplenomegalie ein papulöses Exanthem mit Effloreszenzen, die *Mollusca contagiosa* ähneln. Die spezielle Erregerdiagnostik beruht auf dem kulturellen bzw. molekularen Nachweis des Erregers aus Blut, bronchoalveolärer Lavage und Proben infektionsverdächtiger Gewebe und Körperflüssigkeiten auf Standardmedien; mikroskopisch ist in Ausstrichen bzw. Biopsien nach Hefeformen innerhalb von Makrophagen bzw. Granulozyten (Histoplasmose) bzw. charakteristischen Spherulae (Kokkidioidomykose) oder Hefen mit charakteristischer binärer Teilung (Penizillose) zu suchen. Hilfreich für die Diagnose disseminierter Infektionen sind Kultur und Mikroskopie von Hautbiopsien und Knochenmarkaspiraten. Serologische Verfahren und Hauttests sind bei Abwehrschwäche in der Regel nicht verwertbar [115, 334].

Die Therapie endemischer Pilzinfektionen ist komplex und im Detail in den aktuellen Empfehlungen der Infectious Diseases Society of America (IDSA; www.idsociety.org) abgehandelt. Initialtherapie der Wahl schwerer und mittelschwerer Erkrankungsformen abwehrgeschwächter Patienten ist Amphotericin B; bei leichten nichtmeningealen Erkrankungsformen ist Itraconazol eine alternative Option (Tab. 9). Therapie der Wahl bei *Coccidioides*-Meningitis ist hochdosiertes Fluconazol. Die meisten Infektionen bedürfen nach initialem Ansprechen einer Erhaltungstherapie mit Itraconazol oder Fluconazol über Wochen und Monate [53, 70, 88, 89, 146, 260, 299, 355]. Der Stellenwert von Voriconazol ist bislang nicht geprüft, die Echinocandine gelten bislang als im Wesentlichen inaktiv.

Pilzinfektionen von Haut, Hautanhangsgebilden und Subkutis

Dermatophytosen

Die Dermatophyten infizieren keratinhaltige Gewebe wie das Stratum corneum der Epidermis sowie Nägel und Haare; sie umfassen drei Gattungen: *Trichophyton*, *Microsporum* und *Epidermophyton*. Die durch Dermatophyten ausgelösten Infektionen werden klassischerweise als *Tinea* bezeichnet, gefolgt von der lateinischen Bezeichnung des betroffenen Körperteiles. Dermatophytosen werden direkt durch Kontakt von Mensch zu

Tab. 9 Chemotherapie invasiver Infektionen durch endemische Pilzreger

Pilzinfektion	Management
Histoplasmose	<ul style="list-style-type: none"> liposomales Amphotericin B (3 mg/kg/Tag i. v. in 1 ED) (A-I) Amphotericin B Deoxycholat (0,7 mg/kg/Tag i. v. in 1 ED) (B-I) Itraconazol^{1,2} (5 mg/kg/Tag p. o. in 2 ED) (A-II) Fluconazol³ ((8)–12 mg/kg/Tag p. o./i. v. in 1 ED) (A-II)
Kokkidioidomykose	<ul style="list-style-type: none"> Amphotericin B Deoxycholat (0,5–1,0 mg/kg/Tag i. v. in 1 ED) (A-II) Fluconazol³ ((8)–12 mg/kg/Tag p. o./i. v. in 1 ED) (A-II) Itraconazol^{1,2} (5 mg/kg/Tag p. o. in 2 ED) (A-II)
Blastomykose	<ul style="list-style-type: none"> Amphotericin B Deoxycholat (0,5–1,0 mg/kg/Tag i. v. in 1 ED) (A-II) Itraconazol^{1,2} (5 mg/kg/Tag p. o. in 2 ED) (A-II)
Parakokkidioidomykose	<ul style="list-style-type: none"> Amphotericin B Deoxycholat (0,5–1,0 mg/kg/Tag i. v. in 1 ED) (A-II) Itraconazol^{1,2} (5 mg/kg/Tag p. o. in 2 ED) (B-III)
Penizilliose	<ul style="list-style-type: none"> Amphotericin B Deoxycholat (0,5–1,0 mg/kg/Tag i. v. in 1 ED) (A-II) Itraconazol^{1,2} (5 mg/kg/Tag p. o. in 2 ED) (A-II)

¹ Klinisch stabile Patienten mit leichten bis mittelschweren Erkrankungen außerhalb des ZNS, oder als Konsolidierungs- bzw. Erhaltungstherapie. Dosierung bezieht sich auf die orale Cyclohexin-Suspension.

² Monitoring der Plasmakonzentrationen angeraten (Zielkonzentration: $\geq 0,50 \mu\text{g/ml}$ [HPLC] oder $> 2,0 \mu\text{g/ml}$ [Bioassay] vor der nächsten Gabe. Mögliche Aufsättigung: 2,5 mg/kg dreimal täglich über 3 Tage. Intravenöse Therapie: 400 mg in 2 ED für zwei Tage, danach 200 mg in 1 ED für Maximum von 14 Tagen (Patienten > 18 Jahre; Kreatininclearance ≥ 30 ml/min)

³ Substanz der ersten Wahl bei: 1) Konsolidierungstherapie der meningalen Histoplasmose; 2) Coccidioides-Meningitis; Kokkidioidomykose klinisch stabiler Patienten mit leichten bis mittelschweren Erkrankungen außerhalb des ZNS, oder als Konsolidierungs- bzw. Erhaltungstherapie. Initialtherapie intravenös; Dosisanpassung bei eingeschränkter Kreatininclearance; maximale Tagesdosis: 800 mg.

Mensch, von Tier zu Mensch oder indirekt über unbelebte Gegenstände übertragen. Die initiale Infektion resultiert aus dem Kontakt mit infizierten, desquamierten Schuppen bzw. Haar, die Invasion wird eingeleitet durch das Auskeimen von Sporen bzw. Arthrokonidien im keratinhaltigen Gewebe [321]. Bei abwehrgeschwächten Patienten sind auch Infektionen beschrieben, die die nicht-keratinhaltige Dermis miteinbeziehen und schmerzhaft noduläre oder ulzerative Läsionen hervorrufen [117, 155].

Klinik und Diagnose

Die Dermatophytosen sind bei weitem die häufigsten Pilzinfektionen des Menschen. Während Tinea capitis, Tinea pedis, Tinea corporis und Tinea facialis nicht selten bei Kindern vorkommen, sind Onychomykosen ungewöhnlich. Da Dermatophytosen nosokomial übertragen werden können [19, 182], sind bei ihrem Auftreten geeignete Maßnahmen der Infektionskontrolle durchzuführen [113]. Typisch für Dermatophytosen der Haut sind zentral abheilende Läsionen mit entzündlichem, schuppigem Randwall; jedoch finden sich auch pleomorphe Läsionen, die klinisch nicht von Effloreszenzen anderer Ätiologie zu unterscheiden sind. Die Manifestationen der Tinea capitis sind vielfältig und umfassen nicht-entzündliche und entzündliche Verlaufsformen mit unterschiedlichen Formen der Alopezie [321, 334].

Geeignete Untersuchungsmaterialien sind Geschabsel von Haut bzw. Nägeln und erkrankte Haare. Der Nachweis von Pilzen erfolgt mikroskopisch durch Anfertigung eines KOH-Präparates, die Erregeridentifizierung mit der kulturellen Anzucht und der mikroskopischen Beurteilung von Hyphen und Reproduktionsstrukturen. Tinea capitis durch *M. audouinii* und *M. canis* zeigen darüber hinaus eine charakteristische blau-grüne Fluoreszenz unter der Wood-Lampe [130, 321].

Therapie

Zur Behandlung der unkomplizierten Tinea pedis, corporis bzw. facialis stehen eine große Auswahl topischer Azole und Allylamine zur Verfügung, die ein- bis zweimal täglich auf die betroffenen Hautareale appliziert werden. Die Behandlung sollte konsequent für 7 bis 14 Tage über die Ausheilung hinaus fortgesetzt werden, um Rezidive zu vermeiden (A-II) [87, 113, 130]. Patienten mit refraktären Infektionen und abwehrgeschwächte Patienten mit infiltrativen Erkrankungsformen können bzw. sollten systemisch mit Fluconazol, Itraconazol oder Terbinafin behandelt werden (B-III) [113] (Tab. 10).

Griseofulvin und die topische Anwendung von Seleniumsulfid-Shampoo ist die traditionelle Therapie der Tinea capitis. Neuere, besser verträgliche und besser wirksame Optionen sind die systemische Gabe von Fluconazol, Itraconazol und Terbinafin (B-II) (Tab. 10). Kontaminierte Käme und Haarbürsten müssen desinfiziert werden; für alle nichtinfizierten Haushaltsmitglieder wird die Anwendung von Seleniumsulfid-Shampoo zwei- bis dreimal in der Woche für die Dauer der Therapie des Erkrankten empfohlen [80, 87, 113, 121, 130, 142, 184].

Onychomykosen sprechen überwiegend nicht auf eine topische Therapie an, Therapie der Wahl ist die langständige Therapie mit Itraconazol oder Terbinafin (A-I) [87, 130] (Tab. 10) (siehe auch AWMF-Leitlinien unter www.dmykg.de).

Tinea (Pityriasis) versicolor

Malassezia furfur und Malassezia pachydermatidis sind die Erreger der Tinea versicolor, eine oberflächliche Pilzinfektion der Haut, die sich im typischen Fall als hypopigmentierte Flecken des oberen Körperstammes, der oberen Extremitäten und des Halses manifestiert. Ursache der Pityriasis ist eine intrakutane Hyperproliferation der zur normalen Hautflora gehörigen lipophilen Hefepilze. Bei Patienten mit Abwehrschwäche sind darüber hinaus Follikulitiden und Katheter-assoziiertes Fungämien beschrieben [23, 115, 284].

Die Anwendung von langwelligen UV-Strahlen mit der Wood-Lampe (gelbe Fluoreszenz) ist diagnostisch hilfreich, Hautgeschabsel zeigen mikroskopisch typische Cluster von Blastokonidien und Hyphen. Eine Kultur ist üblicherweise nicht erforderlich, wenn angelegt, beschleunigt die Zugabe von Olivenöl das Wachstum des Erregers.

Die Behandlung besteht neben dem Vermeiden von fetthaltigen Cremes und Lotionen in der Anwendung topischer Azole bzw. Polyene; neuere Alternativen sind Fluconazol und Itraconazol (B-II) [59, 113, 236, 311, 321] (Tab. 10).

Tab. 10 Chemotherapie von Infektionen der Haut, Hautanhangsgebilde und Subkutis

Pilzinfektion	Management
<i>Tinea capitis</i>	<ul style="list-style-type: none"> – Fluconazol (6 mg/kg/Tag p. o. in 1 ED über 4 Wochen) (B-II) – Itraconazol (5 mg/kg/Tag p. o. in 2 ED über 4 Wochen)¹ (B-II) – Terbinafin (<20 kg: 62,5 mg; 20–40 kg: 125 mg und >40 kg: 250 mg/Tag p. o. in 1 ED über 4 Wochen)¹ (B-II) – Griseofulvin (mikronisiert; 10–15 mg/kg/Tag p. o. in 2 ED über 6 bis 8 Wochen) (D-II)
<i>Tinea unguinum</i>	<ul style="list-style-type: none"> – Itraconazol (5 mg/kg/Tag p. o. in 2 ED über 3 bis 4 Monate)¹ (A-I) – Terbinafin (<20 kg: 62,5 mg; 20–40 kg: 125 mg und >40 kg: 250 mg/Tag p. o. in 1 ED über 6 Wochen [Fingernagel] bzw. 12 Wochen [Fußnagel])¹ (A-I)
<ul style="list-style-type: none"> – <i>Tinea corporis</i> – <i>Tinea facialis</i> – <i>Tinea pedis</i> 	<ul style="list-style-type: none"> – topische antimykotische Azole: Miconazol, Clotrimazol u. a. 2 × tgl. für 2–4 Wochen – topische Allyl/Benzylamine, Thiocarbamate: Terbinafin, Naftifin u. a. 1 bis 2 × tgl. für 2 bis 4 Wochen – andere topische Substanzen: Ciclopirox 2 × tgl. für 2 bis 4 Wochen <p>refraktäre Infektionen/abwehrgeschwächte Patienten:</p> <ul style="list-style-type: none"> – Fluconazol (6 mg/kg/Tag p. o. in 1 ED über 2–4 Wochen) (B-III) – Itraconazol (5 mg/kg/Tag p. o. in 2 ED über 2–4 Wochen)¹ (B-III) – Terbinafin (<20 kg: 62,5 mg; 20–40 kg: 125 mg und >40 kg: 250 mg/Tag p. o. in 1 ED über 2–4 Wochen)¹ (B-III) – Griseofulvin (micronisiert; 10–15 mg/kg/Tag p. o. in 2 ED) (D-III)
<ul style="list-style-type: none"> – <i>Pityriasis versicolor</i> – <i>Malassezia Follikulitis</i> 	<ul style="list-style-type: none"> – topische antimykotische Azole: Miconazol, Clotrimazol u. a. – topische Allylamine: Terbinafin u. a. – topische Polyene: Nystatin (alle 2 × tgl. für 2 bis 4 Wochen) – Fluconazol (6 mg/kg p. o. in 1 ED über 7 Tage) (B-II) – Itraconazol (5 mg/kg p. o. in 2 ED über 7 Tage)¹; (B-II)
<i>Sporotrichose</i>	<ul style="list-style-type: none"> – ²Amphotericin B Deoxycholat (0,5–1,0 mg/kg/Tag in 1 ED) (B-I) – ³Itraconazol (5 mg/kg/Tag p. o. in 2 ED über 2–4 Wochen)¹ (B-II) – ⁴Terbinafin (<20 kg: 62,5 mg; 20–40 kg: 125 mg und >40 kg: 250 mg/Tag p. o. in 1 ED über 2–4 Wochen)¹ (B-II)

¹ nicht zugelassen für Patienten < 18 Jahre

² bei komplizierten pulmonalen, meningealen, oder disseminierten Infektionen und bei Abwehrschwäche

³ Konsolidierungs- bzw. Erhaltungstherapie; nicht lebensbedrohliche Verlaufsformen

⁴ nur bei lymphokutaner Sporotrichose

Pilzinfektionen der Subkutis

Erreger subkutaner Pilzinfektionen gelangen durch Verletzungen der Haut in das Subkutangewebe und verursachen lokalisierte, chronisch-granulierende Erkrankungen. Mit Ausnahme der posttraumatischen Phäohyphomykosen (s. d.) und der ubiquitären Sporotrichose sind die subkutanen Mykosen auf Subtropen- und Tropengebiete beschränkt und als Chromoblastomykose, Maduramykose, Lobomykose und Rhinosporidiose bekannt [253].

Sporotrichose

Die Sporotrichose wird durch *Sporothrix schenckii*, einem dimorphen Pilz weltweiter Verbreitung verursacht. Die häufigste Ma-

nifestation ist die einer nicht-lebensbedrohlichen ulzerierenden Infektion von Haut und Unterhaut einer oberen Extremität mit Lymphadenopathie; Eintrittspforte sind üblicherweise banale Hautverletzungen, jedoch ist auch eine zoonotische Ausbreitung über Kratzverletzungen durch infizierte Katzen beschrieben. Osteoartikuläre, pulmonale, meningeale und disseminierte Formen sind selten und nahezu ausschließlich bei abwehrgeschwächten Patienten beobachtet [95, 151, 253].

Die Diagnose beruht auf dem kulturellen Nachweis des Erregers aus infektionsverdächtigen Geweben bzw. Körperflüssigkeiten, wobei aufgrund der schwierigen Differenzierung der Nachweis der dimorphen Wachstumseigenschaften von Bedeutung ist. Therapie der Wahl der lymphokutanen Sporotrichose und der osteoartikulären Sporotrichose ist Itraconazol über einen Zeitraum von 3–6 bzw. bis zu 12 Monaten (B-II). Neuere Untersuchungen belegen auch eine gute therapeutische Wirksamkeit von Terbinafin bei lymphokutaner Sporotrichose (B-II). Komplizierte und lebensbedrohliche pulmonale sowie meningeale und disseminierte Infektionen werden initial mit Amphotericin B behandelt (B-II), bei nicht-lebensbedrohlichen pulmonalen Verlaufsformen kann mit Itraconazol behandelt werden (B-II) [54, 151] (Tab. 10).

Infektionen durch *Pneumocystis jiroveci*

Ätiologie, Pathogenese und Epidemiologie

Pneumocystis jiroveci (vormals: *Pneumocystis carinii*) ist eine der wichtigsten infektiösen Ursachen akut lebensbedrohlicher interstitieller Lungenerkrankungen von Patienten mit Abwehrschwäche. Ursprünglich als Protozoon klassifiziert, wird *P. jiroveci* aufgrund molekularphylogenetischer Untersuchungen heute taxonomisch den Pilzen zugeordnet [71].

P. jiroveci ist weltweit verbreitet und kann sowohl beim Menschen als auch in verschiedenen Tierarten als Kommensale im Respirationstrakt nachgewiesen werden. Tierexperimentelle Untersuchungen und klinische Fallberichte haben gezeigt, dass *P. jiroveci* von Individuum zu Individuum übertragbar ist. Der genaue Infektionsweg sowie mögliche Erregerreservoirs sind bislang jedoch nicht bekannt [138, 251]. Der Erstkontakt erfolgt offensichtlich bereits im Säuglings- und Kleinkindalter [245]. Erkrankungen bei Abwehrschwäche können sowohl auf dem Boden einer Kolonisation als auch auf einer Neuinfektion beruhen; die Existenz einer latenten Infektion ist bislang nicht eindeutig belegt [138, 203, 351].

Der übliche Manifestationsort der *P. jiroveci*-Infektion ist die Lunge; primäre oder sekundäre extrapulmonale Manifestationen sind sehr selten [221]. Nach Inhalation und intraalveolärer Deposition binden die Trophozysten des Erregers an Typ-I-Alveolarepithelzellen. Bei ausbleibender Immunantwort kommt es über eine unkontrollierte Erregerreplikation zu einem diffusen Alveolarschaden und progredienter Verlegung des Alveolarlumens mit einem typischen eosinophilen Exsudat [248]. Das klinische Korrelat ist eine restriktive Atemstörung mit progredienter Hypoxie und unbehandelt überwiegend letalem Verlauf [203, 351].

Zentrale Effektorzellen der Erregerabwehr in den Atemwegen sind die pulmonalen Alveolarmakrophagen [183]. P.-jiroveci-Pneumonien werden nahezu ausschließlich bei Individuen mit qualitativen bzw. quantitativen Störungen der spezifischen zellulären Immunität und unzureichender Initiierung bzw. Amplifizierung von spezifischen Effektormechanismen beobachtet [24]. Neben Neu- und Frühgeborenen mit funktioneller Unreife der zellulären Immunität (infantile bzw. endemische Form), Patienten mit angeborenen T-zellulären Immundefekten, HIV-infizierten Patienten mit niedrigen Zahlen CD4+ T-Lymphozyten (HIV-assoziierte Form) sind die wesentlichen Risikopopulationen in der Pädiatrischen Onkologie und Hämatologie Patienten unter immunsuppressiver Therapie mit Kortikosteroiden sowie Patienten unter intensiver antineoplastischer Chemotherapie und nach hämatopoetischer Stammzelltransplantation mit schwerer T-Zell-Depletion bzw. Beeinträchtigung der T-Zell-Regeneration (mit Immunsuppression assoziierte Form) [110, 203, 351].

Mit Einführung intensiver und erfolgreicher Chemotherapieprotokolle Ende der 60er-Jahre des vergangenen Jahrhunderts wurde das hohe Erkrankungsrisiko krebskranker Kinder und Jugendlicher deutlich [134, 136, 137]. Die Pneumozystis-Pneumonie war zu diesem Zeitpunkt die häufigste Todesursache bei Patienten mit akuter lymphoblastischer Leukämie in Remission [298]. Daten zum natürlichen Erkrankungsrisiko vor bzw. ohne Implementierung der Chemoprophylaxe belegen Häufigkeiten von 22 bis 43% bei Erstdiagnose einer akuten lymphoblastischen Leukämie [133], 19 bis 32% bei hochmalignen Lymphomen [44, 47, 56], 25% bei Weichteilsarkomen [134], 16% nach allogener Knochenmarktransplantation [213] und 6% bei Hirntumoren, Bestrahlung und Glukokortikoidtherapie [301]. Retrospektive Analysen bei onkologischen Patienten zeigten, dass 80 bis 90% aller Patienten zum Zeitpunkt der Diagnose einer Pneumozystis-Pneumonie mit pharmakologischen Dosen von Glukokortikoiden behandelt waren [60, 295].

Klinik und Diagnose

Im Gegensatz zum oft schleichend-progredienten Verlauf der infantilen und HIV-assoziierten Form ist die Pneumozystis-Pneumonie bei krebskranken bzw. stammzelltransplantierten Patienten typischerweise durch einen perakuten Krankheitsverlauf gekennzeichnet [165]. Die Leitsymptome sind trockener Husten, Fieber, Dyspnö und Hypoxie bei oft minimalem Auskultationsbefund und eine rasche Progression, oft innerhalb von wenigen Stunden. Radiologisch besteht eine diffuse Zeichnungsvermehrung der Lungen bis hin zur völligen Verschattung. Vor allem unter inhalativer Pentamidin-Prophylaxe sind jedoch auch atypische Verläufe möglich [103].

Die Diagnose wird durch Bronchiallavage und mikroskopischen Nachweis des Erregers mit der Grocott-Färbung bzw. fluoreszenzmarkierten monoklonalen Antikörpern gestellt [129, 166]. Die Wertigkeit der Sputuminduktion [228] ist bei onkologischen Patienten nicht untersucht; bei negativen Befunden kann eine nachfolgende BAL nötig sein. Quantitative Verfahren der Nukleinsäure-Amplifikation erlauben möglicherweise einen verbesserten Nachweis aus respiratorischen Sekreten und Mundspülwasser [173], sind jedoch als Basis therapeutischer Entscheidungen noch nicht validiert.

Tab. 11 Chemotherapie der Pneumocystis-jiroveci-Pneumonie

Infektion	Management
<i>Pneumozystis-Pneumonie</i>	Primärtherapie: – Trimethoprim/Sulfamethoxazol (15–20 mg/kg TMP und 75–100 mg/kg SMX in 3–4 ED i. v.) (A-I)* – Pentamidin (3–4 mg/kg in 1 ED i. v.) (A-II)* nachgeordnete Alternativen – Trimethoprim/Dapson (5 mg/kg in 3 ED bzw. 1 mg/kg in 1 ED) (B-II) – Primaquin/Clindamycin (0,25 mg/kg in 1 ED bzw. 30 mg/kg in 4 ED) (B-II) – Atovaquone (30 mg/kg in 1 ED; 45 bei Kindern von 4–24 Monaten) (B-II)

* Bei deutlicher Hypoxämie ($\text{PaO}_2 < 70$ mmHG) plus Prednison (2 mg/kg in 2 ED; ab Tag 6: 1 mg/kg in 2 ED; ab Tag 11: 0,5 mg/kg in 2 ED)

Bei diffusen pulmonalen Infiltraten und negativem bronchoskopischen Befund ist bei zuverlässig durchgeführter Prophylaxe mit Trimethoprim/Sulfamethoxazol eine Pneumozystis-Pneumonie nahezu ausgeschlossen; bei nicht durchgeführter Prophylaxe und nach inhalativer Pentamidin-Prophylaxe wird eine empirische Therapie empfohlen [111]. Eine offene Lungenbiopsie ist nur in Ausnahmefällen indiziert.

Therapie

Standardtherapie der Pneumozystis-Pneumonie ist die intravenöse Gabe von Trimethoprim/Sulfamethoxazol bzw. Pentamidin über 14 bis 21 Tage [134, 157, 285] (A-I) (Tab. 11). Nachgeordnete, überwiegend bei HIV-infizierten Patienten evaluierte Alternativen sind die Kombination von Trimethoprim und Dapson p.o. [282] (B-II) bzw. Primaquin und Clindamycin p.o. [282, 315] (B-II) sowie Atovaquone p.o. [69, 277] (B-II), und – bei refraktären Erkrankungen – möglicherweise die Kombination von Primaquin und Clindamycin [302] (B-II). Bei deutlicher Hypoxämie ($\text{PaO}_2 < 70$ mmHG) wird die Gabe von Prednison empfohlen [39, 164, 205] (A-I) (Tab. 11). Aufgrund signifikant schlechterem Überleben im Vergleich zu Trimethoprim/Sulfamethoxazol erscheint Trimethrexat keine sinnvolle Alternative zu den oben aufgeführten Optionen zu sein (D-I) [256].

Die Prognose der behandelten Pneumozystis-Pneumonie ist im Wesentlichen von ihrer Progression zu Therapiebeginn abhängig. Die Überlebensraten bei Krebskranken liegen global zwischen 42 und 85% [295, 318]. Da sich die klinische Symptomatik oft während der ersten drei bis fünf Behandlungstage verschlechtert, ist ein früher Therapiewechsel wegen Nichtansprechens in der Regel nicht sinnvoll.

Literatur

- Abbasi S, Shenep JL, Hughes WT et al. Aspergillosis in children with cancer: A 34-year experience. *Clin Infect Dis* 1999; 29: 1210–1219
- Aguilar C, Pujol I, Sala J et al. Antifungal susceptibilities of *Paecilomyces* species. *Antimicrob Agents Chemother* 1998; 42: 601–1604
- Aliff TB, Maslak PG, Jurcic JG et al. Refractory *Aspergillus* pneumonia in patients with acute leukemia: successful therapy with combination caspofungin and liposomal amphotericin. *Cancer* 2003; 97: 1025–1032

- 4 Allende M, Pizzo PA et al. Pulmonary cryptococcosis presenting as metastases in children with sarcomas. *Pediatr Infect Dis J* 1993; 12: 240–243
- 5 Allo M, Miller J, Townsend T et al. Primary cutaneous aspergillosis associated with Hickman intravenous catheters. *N Engl J Med* 1987; 315: 1105–1113
- 6 Ally R, Schurmann D, Kreisel W et al. A randomized, double-blind, double-dummy, multicenter trial of voriconazole and fluconazole in the treatment of esophageal candidiasis in immunocompromised patients. *Clin Infect Dis* 2001; 33: 1447–1454
- 7 American Academy of Pediatrics. Tinea capitis. In: Peter G (ed). 1997 Red Book. Report of the Committee on Infectious Diseases. 24th edition. American Academy of Pediatrics, Elk Grove Village, IL, 1997; 523–525
- 8 Anaissie E, Bodey GP, Kantarjian H et al. Fluconazole therapy for chronic disseminated candidiasis in patients with leukemia and prior amphotericin B therapy. *Am J Med* 1991; 91: 142–150
- 9 Anaissie E, Gokaslan A, Hachem R et al. Azole therapy for trichosporonosis: clinical evaluation of eight patients, experimental therapy for murine infection, and review. *Clin Infect Dis* 1992; 15: 781–787
- 10 Anaissie E. Opportunistic mycoses in the immunocompromised host: experience at a cancer center and review. *Clin Infect Dis* 1992; 14 (Suppl 1): S43–S53
- 11 Anaissie EJ, Darouiche RO, Abi-Said D et al. Management of invasive candidal infections: results of a prospective, randomized, multicenter study of fluconazole versus amphotericin B and review of the literature. *Clin Infect Dis* 1996; 23: 964–972
- 12 Anaissie EJ, Hachem R, Karyotakis NC et al. Comparative efficacies of amphotericin B, triazoles, and combination of both as experimental therapy for murine trichosporonosis. *Antimicrob Agents Chemother* 1994; 38: 2541–2544
- 13 Anaissie EJ, Hachem R, Legrand C et al. Lack of activity of amphotericin B in systemic murine fusarial infection. *J Infect Dis* 1992; 165: 1155–1157
- 14 Anaissie EJ, Rex JH, Uzun O et al. Predictors of adverse outcome in cancer patients with candidemia. *Am J Med* 1998; 104: 238–245
- 15 Anaissie EJ, Stratton SL, Dignani MC et al. Pathogenic molds (including *Aspergillus* species) in hospital water distribution systems: a 3-year prospective study and clinical implications for patients with hematologic malignancies. *Blood* 2003; 101: 2542–2546
- 16 Anaissie EJ, Vartivarian SE, Abi-Said D et al. Fluconazole versus amphotericin B in the treatment of hematogenous candidiasis: a matched cohort study. *Am J Med* 1996; 101: 170–176
- 17 Andes D, Ogtrop M van. Characterization and quantitation of the pharmacodynamics of fluconazole in a neutropenic murine disseminated candidiasis infection model. *Antimicrob Agents Chemother* 1999; 43: 2116–2120
- 18 Arathoon EG, Gotuzzo E, Noriega LM et al. Randomized, double-blind, multicenter study of caspofungin versus amphotericin B for treatment of oropharyngeal and esophageal candidiasis. *Antimicrob Agents Chemother* 2002; 46: 451–457
- 19 Arnow PM, Houchins SG, Pugliese G. An outbreak of tinea corporis in hospital personnel caused by a patient with *Trichophyton tonsurans* infection. *Pediatr Infect Dis J* 1991; 10: 355–359
- 20 Ascioğlu S, Rex JH, de Pauw B, et al., Invasive Fungal Infections Cooperative Group of the European Organization for Research and Treatment of Cancer; Mycoses Study Group of the National Institute of Allergy and Infectious Diseases. Defining opportunistic invasive fungal infections in immunocompromised patients with cancer and hematopoietic stem cell transplants: an international consensus. *Clin Infect Dis* 2002; 34: 7–14
- 21 Aucott JN, Fayen J, Grossnicklas H, Morrissey A et al. Invasive infection with *Saccharomyces cerevisiae*: report of three cases and review. *Rev Infect Dis* 1990; 12: 406–411
- 22 Baley JE, Meyers C, Kliegman RM et al. Pharmacokinetics, outcome of treatment, and toxic effects of amphotericin B and 5-fluorocytosine in neonates. *J Pediatr* 1990; 116: 791–797
- 23 Barber GR, Brown AE, Kiehn TE et al. Catheter-related *Malassezia furfur* fungemia in immunocompromised patients. *Am J Med* 1993; 95: 365–370
- 24 Beck JM, Harmsen AG. Lymphocytes in host defense against *Pneumocystis carinii*. *Semin Respir Infect* 1998; 13: 330–338
- 25 Bennett JE, Dismukes WE, Duma RJ et al. A comparison of amphotericin B alone and combined with flucytosine in the treatment of cryptococcal meningitis. *N Engl J Med* 1979; 301: 126–131
- 26 Bennett JE, Powers J, Walsh T et al. Forum report: issues in clinical trials of empirical antifungal therapy in treating febrile neutropenic patients. *Clin Infect Dis* 2003; 36 (Suppl 3): S117–S122
- 27 Benson JM, Nahata MC. Pharmacokinetics of amphotericin B in children. *Antimicrob Agents Chemother* 1989; 33: 1989–1993
- 28 Berenguer J, Allende MC, Lee JW et al. Pathogenesis of pulmonary aspergillosis. Granulocytopenia versus cyclosporine and methylprednisolone-induced immunosuppression. *Am J Respir Crit Care Med* 1995; 152: 1079–1086
- 29 Berenguer J, Buck M, Witebsky F et al. Lysis-centrifugation blood cultures in the detection of tissue-proven invasive candidiasis. Disseminated versus single-organ infection. *Diagn Microbiol Infect Dis* 1993; 17: 103–109
- 30 Berenguer J, Rodriguez-Tudela JL, et al., *Scedosporium Prolificans* Spanish Study Group. Deep infections caused by *Scedosporium prolificans*. A report on 16 cases in Spain and a review of the literature. *Medicine (Baltimore)* 1997; 76: 256–265
- 31 Besnard M, Hartmann O, Valteau-Couanet D et al. Systemic *Candida* infection in pediatric BM autotransplantation: clinical signs, outcome and prognosis. *Bone Marrow Transplant* 1993; 11: 465–470
- 32 Bjerke JW, Meyers JD, Bowden RA. Hepatosplenic candidiasis – a contraindication to marrow transplantation? *Blood* 1994; 84: 2811–2814
- 33 Bodey GP. Fungal infections complicating acute leukemia. *J Chronic Dis* 1966; 19: 667–687
- 34 Bodey GP. The emergence of fungi as major hospital pathogens. *J Hosp Infect* 1988; 11 (Suppl A): S411–S426
- 35 Bohme A, Ruhnke M, Buchheidt D, et al., Infectious Diseases Working Party (AGIHO) of the German Society of Hematology and Oncology (DGHO). Treatment of fungal infections in hematology and oncology – guidelines of the Infectious Diseases Working Party (AGIHO) of the German Society of Hematology and Oncology (DGHO). *Ann Hematol* 2003; 82 (Suppl 2): S133–S140
- 36 Boogaerts M, Winston DJ, Bow EJ, et al., Itraconazole Neutropenia Study Group. Intravenous and oral itraconazole versus intravenous amphotericin B deoxycholate as empirical antifungal therapy for persistent fever in neutropenic patients with cancer who are receiving broad-spectrum antibacterial therapy. A randomized, controlled trial. *Ann Intern Med* 2001; 135: 412–422
- 37 Boogaerts MA, Maertens J, Der Geest R van et al. Pharmacokinetics and safety of a 7-day administration of intravenous itraconazole followed by a 14-day administration of itraconazole oral solution in patients with hematologic malignancy. *Antimicrob Agents Chemother* 2001; 45: 981–985
- 38 Boucher HW, Groll AH, Chiou CC et al. Newer systemic antifungal agents: pharmacokinetics, safety and efficacy. *Drugs* 2004; 64: 1997–2020
- 39 Bozzette SA, Sattler FR, Chiu J, et al., California Collaborative Treatment Group. A controlled trial of early adjunctive treatment with corticosteroids for *Pneumocystis carinii* pneumonia in the acquired immunodeficiency syndrome. *N Engl J Med* 1990; 323: 1451–1457
- 40 Brammer KW, Coates PE. Pharmacokinetics of fluconazole in pediatric patients. *Eur J Clin Microbiol Infect Dis* 1994; 13: 325–329
- 41 Brandt ME, Warnock DW. Epidemiology, clinical manifestations, and therapy of infections caused by dematiaceous fungi. *J Chemother* 2003; 15 (Suppl 2): S36–S47
- 42 Braun DK, Kauffman CA. *Rhodotorula fungaemia*: a life-threatening complication of indwelling central venous catheters. *Mycoses* 1992; 35: 305–308
- 43 Brouwer AE, Rajanuwong A, Chierakul W et al. Combination antifungal therapies for HIV-associated cryptococcal meningitis: a randomized trial. *Lancet* 2004; 363: 1764–1767
- 44 Browne MJ, Hubbard SM, Longo DL et al. Excess prevalence of *Pneumocystis carinii* pneumonia in patients treated for lymphoma with combination chemotherapy. *Ann Intern Med* 1986; 104: 338–344
- 45 Buchheidt D, Baust C, Skladny H et al. Detection of *Aspergillus* species in blood and bronchoalveolar lavage samples from immunocompromised patients by means of 2-step polymerase chain reaction: clinical results. *Clin Infect Dis* 2001; 33: 428–435
- 46 Butugan O, Sanchez TG, Gonzalez F et al. Rhinocerebral mucormycosis: predisposing factors, diagnosis, therapy, complications and survival. *Rev Laryngol Otol Rhinol (Bord)* 1996; 117: 53–55
- 47 Byrd JC, Hargis JB, Kester KE et al. Opportunistic pulmonary infections with fludarabine in previously treated patients with low-grade lymphoid malignancies: a role for *Pneumocystis carinii* pneumonia prophylaxis. *Am J Hematol* 1995; 48: 135–142

- 48 Caillot D, Bassaris H, McGeer A et al. Intravenous itraconazole followed by oral itraconazole in the treatment of invasive pulmonary aspergillosis in patients with hematologic malignancies, chronic granulomatous disease, or AIDS. *Clin Infect Dis* 2001; 338: 83–90
- 49 Caillot D, Casasnovas O, Bernard A et al. Improved management of invasive pulmonary aspergillosis in neutropenic patients using early thoracic computed tomographic scan and surgery. *J Clin Oncol* 1997; 15: 139–147
- 50 Caillot D, Couaillier JF, Bernard A et al. Increasing volume and changing characteristics of invasive pulmonary aspergillosis on sequential thoracic computed tomography scans in patients with neutropenia. *J Clin Oncol* 2001; 19: 253–259
- 51 Calandra T, Bille J, Schneider R et al. Clinical significance of *Candida* isolated from peritoneum in surgical patients. *Lancet* 1989; 2: 1437–1440
- 52 Centers for Disease Control and Prevention. Guidelines for preventing opportunistic infections among hematopoietic stem cell transplant recipients. *MMWR Morb Mortal Wkly Rep* 2000; 49 (RR-10): 1–95
- 53 Chapman SW, Bradsher Jr RW, Campbell Jr GD, et al., Infectious Diseases Society of America. Practice guidelines for the management of patients with blastomycosis. *Clin Infect Dis* 2000; 30: 679–683
- 54 Chapman SW, Pappas P, Kauffmann C et al. Comparative evaluation of the efficacy and safety of two doses of terbinafine (500 and 1000 mg day⁻¹) in the treatment of cutaneous or lymphocutaneous sporotrichosis. *Mycoses* 2004; 47: 62–68
- 55 Cornely OA, Hiddemann W, Link H et al. Interventional antimicrobial therapy in febrile neutropenic patients – Paul Ehrlich Society for Chemotherapy (PEG) Study II. *Ann Hematol* 1997; 74 (Suppl 1): A51
- 56 Cyklis R, Zielinska A. *Pneumocystis carinii* infection in children with acute leukemia and non-Hodgkin malignant lymphoma. *Pediatr Pol* 1983; 58: 337–340
- 57 Dannaoui E, Meis JF, Loebenberg D et al. Activity of posaconazole in treatment of experimental disseminated zygomycosis. *Antimicrob Agents Chemother* 2003; 47: 3647–3650
- 58 de Repentigny L, Ratelle J, Leclerc JM et al. Repeated-dose pharmacokinetics of an oral solution of itraconazole in infants and children. *Antimicrob Agents Chemother* 1998; 42: 404–408
- 59 del Palacio A, Delgado Vicente S, Menendez Ramos F et al. Randomized comparative clinical trial of itraconazole and selenium sulfide shampoo for the treatment of pityriasis versicolor. *Rev Infect Dis* 1987; 9 (Suppl 1): S121–S127
- 60 Denning DW, Marinus A, Cohen J, et al., EORTC Invasive Fungal Infections Cooperative Group. An EORTC multicentre prospective survey of invasive aspergillosis in haematological patients: diagnosis and therapeutic outcome. *J Infect* 1998; 37: 173–180
- 61 Denning DW, Ribaud P, Milpied N et al. Efficacy and safety of voriconazole in the treatment of acute invasive aspergillosis. *Clin Infect Dis* 2002; 34: 563–571
- 62 Denning DW, Stevens DA. Antifungal and surgical treatment of invasive aspergillosis: review of 2121 published cases. *Rev Infect Dis* 1990; 12: 1147–1201
- 63 Denning DW, Tucker RM, Hanson LH et al. Treatment of invasive aspergillosis with itraconazole. *Am J Med* 1989; 86: 791–800
- 64 Denning DW. *Aspergillus* tracheobronchitis. *Clin Infect Dis* 1994; 19: 1176–1177
- 65 Denning DW. Invasive aspergillosis. *Clin Infect Dis* 1998; 26: 781–805
- 66 DeVita Jr VT, Goodell B, Hubbard S et al. *Pneumocystis pneumonia* in patients with cancer: clinical setting. *Natl Cancer Inst Monogr* 1976; 43: 41–47
- 67 Dewsnup DH, Stevens DA. Efficacy of oral amphotericin B in AIDS patients with thrush clinically resistant to fluconazole. *J Med Vet Mycol* 1994; 32: 389–393
- 68 Diamond RD. Invasive aspergillosis: host defenses. *Recent Results Cancer Res* 1993; 132: 109–115
- 69 Dohn MN, Weinberg WG, Torres RA, et al., Atovaquone Study Group. Oral atovaquone compared with intravenous pentamidine for *Pneumocystis carinii* pneumonia in patients with AIDS. *Ann Intern Med* 1994; 121: 174–180
- 70 Duong TA. Infection due to *Penicillium marneffeii*, an emerging pathogen: review of 155 reported cases. *Clin Infect Dis* 1996; 23: 125–130
- 71 Edman JC, Kovacs JA, Masur H et al. Ribosomal RNA sequence shows *Pneumocystis carinii* to be a member of the fungi. *Nature* 1988; 334: 519–522
- 72 Eggimann P, Francioli P, Bille J et al. Fluconazole prophylaxis prevents intra-abdominal candidiasis in high-risk surgical patients. *Crit Care Med* 1999; 27: 1066–1072
- 73 Eichel M, Just-Nubling G, Helm EB et al. [Itraconazole suspension in the treatment of HIV-infected patients with fluconazole-resistant oropharyngeal candidiasis and esophagitis]. *Mycoses* 1996; 39 (Suppl 1): S102–S106
- 74 Einsele H, Hebart H, Roller G et al. Detection and identification of fungal pathogens in blood by using molecular probes. *J Clin Microbiol* 1997; 35: 1353–1360
- 75 Endophthalmitis Vitrectomy Study Group. Results of the Endophthalmitis Vitrectomy Study. A randomized trial of immediate vitrectomy and of intravenous antibiotics for the treatment of postoperative bacterial endophthalmitis. *Arch Ophthalmol* 1995; 113: 1479–1496
- 76 EORTC International Antimicrobial Therapy Cooperative Group. Empiric antifungal therapy in febrile granulocytopenic patients. *Am J Med* 1989; 86: 668–672
- 77 Erer B, Galimberti M, Lucarelli G et al. *Trichosporon beigelii*: a life-threatening pathogen in immunocompromised hosts. *Bone Marrow Transplant* 2000; 25: 745–749
- 78 Espinel-Ingroff A. Comparison of *In vitro* activities of the new triazole SCH56592 and the echinocandins MK-0991 (L-743,872) and LY303366 against opportunistic filamentous and dimorphic fungi and yeasts. *J Clin Microbiol* 1998; 36: 2950–2956
- 79 Fisher JF, Newman CL, Sobel JD. Yeast in the urine: solutions for a budding problem. *Clin Infect Dis* 1995; 20: 183–189
- 80 Fleece D, Gaughan JP, Aronoff SC. Griseofulvin versus terbinafine in the treatment of tinea capitis: a meta-analysis of randomized, clinical trials. *Pediatrics* 2004; 114: 1312–1315
- 81 Flynn PM, Cunningham CK, Kerkering T, et al., The Multicenter Fluconazole Study Group. Oropharyngeal candidiasis in immunocompromised children: a randomized, multicenter study of orally administered fluconazole suspension versus nystatin. *J Pediatr* 1995; 127: 322–328
- 82 Foot A, Veys P, Gibson B. Itraconazole oral solution as antifungal prophylaxis in children undergoing stem cell transplantation or intensive chemotherapy for haematological disorders. *Bone Marrow Transplant* 1999; 24: 1089–1093
- 83 Fothergill AW. Identification of dematiaceous fungi and their role in human disease. *Clin Infect Dis* 1996; 22 (Suppl 2): S179–S184
- 84 Fournier S, Pavageau W, Feuillhade M et al. Use of voriconazole to successfully treat disseminated *Trichosporon asahii* infection in a patient with acute myeloid leukaemia. *Eur J Clin Microbiol Infect Dis* 2002; 21: 892–896
- 85 Francis P, Walsh TJ. Evolving role of flucytosine in immunocompromised patients: new insights into safety, pharmacokinetics, and antifungal therapy. *Clin Infect Dis* 1992; 15: 1003–1018
- 86 Franklin JA, McCormick J, Flynn PM. Retrospective study of the safety of caspofungin in immunocompromised pediatric patients. *Pediatr Infect Dis J* 2003; 22: 747–749
- 87 Friedlander SF, Suarez S. Pediatric antifungal therapy. *Dermatol Clin* 1998; 16: 527–537
- 88 Galgiani JN, Ampel NM, Catanzaro A, et al., Infectious Diseases Society of America. Practice guideline for the treatment of coccidioidomycosis. *Clin Infect Dis* 2000; 30: 658–661
- 89 Galgiani JN, Catanzaro A, Cloud GA, et al., A randomized, double-blind trial. *Mycoses Study Group*. Comparison of oral fluconazole and itraconazole for progressive, nonmeningeal coccidioidomycosis. *Ann Intern Med* 2000; 133: 676–686
- 90 Glasmacher A, Prentice A, Gorschluter M et al. Itraconazole prevents invasive fungal infections in neutropenic patients treated for hematologic malignancies: evidence from a meta-analysis of 3597 patients. *J Clin Oncol* 2003; 21: 4615–4626
- 91 Goldie SJ, Kiernan-Tridle L, Torres C et al. Fungal peritonitis in a large chronic peritoneal dialysis population: a report of 55 episodes. *Am J Kidney Dis* 1996; 28: 86–91
- 92 Gonzalez CE, Rinaldi MG, Sugar AM. Zygomycosis. *Infect Dis Clin North Am* 2002; 16: 895–914
- 93 Goodman JL, Winston DJ, Greenfield RA et al. A controlled trial of fluconazole to prevent fungal infections in patients undergoing bone marrow transplantation. *N Engl J Med* 1992; 326: 845–851

- ⁹⁴ Goodrich JM, Reed EC, Mori M et al. Clinical features and analysis of risk factors for invasive Candidal infection after marrow transplantation. *J Infect Dis* 1991; 164: 731 – 740
- ⁹⁵ Gottlieb GS, Lesser CF, Holmes KK et al. Disseminated sporotrichosis associated with treatment with immunosuppressants and tumor necrosis factor- α antagonists. *Clin Infect Dis* 2003; 37: 838 – 840
- ⁹⁶ Graybill JR, Sobel J, Saag M, et al., The NIAID Mycoses Study Group and AIDS Cooperative Treatment Groups. Diagnosis and management of increased intracranial pressure in patients with AIDS and cryptococcal meningitis. *Clin Infect Dis* 2000; 30: 47 – 54
- ⁹⁷ Graybill JR, Vazquez J, Darouiche RO et al. Randomized trial of itraconazole oral solution for oropharyngeal candidiasis in HIV/AIDS patients. *Am J Med* 1998; 104: 33 – 39
- ⁹⁸ Greenberg RN, Anstead G, Herbrecht R et al. Posaconazole experience in the treatment of zygomycosis. In: Abstracts of the 43rd Interscience Conference on Antimicrobial Agents and Chemotherapy. American Society for Microbiology, Washington, DC 2003; abstract M-1757: 476
- ⁹⁹ Groll A, Renz S, Gerein V et al. Fatal haemoptysis associated with invasive pulmonary aspergillosis treated with high-dose amphotericin B and granulocyte-macrophage colony-stimulating factor (GM-CSF). *Mycoses* 1992; 35: 67 – 75
- ¹⁰⁰ Groll AH, Gea-Banacloche JC, Glasmacher A et al. Clinical pharmacology of antifungal compounds. *Infect Dis Clin North Am* 2003; 17: 159 – 191
- ¹⁰¹ Groll AH, Giri N, Petraitis V et al. Comparative efficacy and distribution of lipid formulations of amphotericin B in experimental *Candida albicans* infection of the central nervous system. *J Infect Dis* 2000; 182: 274 – 282
- ¹⁰² Groll AH, Just-Nuebling G, Kurz M et al. Fluconazole versus nystatin in the prevention of *Candida* infections in children and adolescents undergoing remission induction or consolidation chemotherapy for cancer. *J Antimicrob Chemother* 1997; 40: 855 – 862
- ¹⁰³ Groll AH, Keul HG, Brodt R et al. AIDS-associated atypical *Pneumocystis carinii* pneumonia revisited. *Clin Infect Dis* 1998; 26: 1005 – 1006
- ¹⁰⁴ Groll AH, Kolve H. Antifungal agents: in vitro susceptibility testing, pharmacodynamics, and prospects for combination therapy. *Eur J Clin Microbiol Infect Dis* 2004; 23: 256 – 270
- ¹⁰⁵ Groll AH, Kurz M, Schneider W et al. Five-year survey of invasive aspergillosis in a pediatric cancer center: Incidence, clinical presentation, management, and long-term survival. *Mycoses* 1999; 42: 431 – 442
- ¹⁰⁶ Groll AH, Lehrnbecher T. New antifungal drugs and the pediatric cancer patient: current status of clinical development. *Klin Paed* 2005; 217: 158 – 168
- ¹⁰⁷ Groll AH, Muller FM, Piscitelli SC et al. Lipid formulations of amphotericin B: clinical perspectives for the management of invasive fungal infections in children with cancer. *Klin Padiatr* 1998; 210: 264 – 273
- ¹⁰⁸ Groll AH, Piscitelli SC, Walsh TJ. Antifungal pharmacodynamics: concentration-effect relationships in vitro and in vivo. *Pharmacotherapy* 2001; 21: 133S – 148S
- ¹⁰⁹ Groll AH, Piscitelli SC, Walsh TJ. Clinical pharmacology of systemic antifungal agents: a comprehensive review of agents in clinical use, current investigational compounds, and putative targets for antifungal drug development. *Adv Pharmacol* 1998; 44: 343 – 500
- ¹¹⁰ Groll AH, Ritter J, Muller FM. Guidelines for prevention of *Pneumocystis carinii* pneumonitis in children and adolescents with cancer. *Klin Padiatr* 2001; 213 (Suppl 1): A38 – A49
- ¹¹¹ Groll AH, Sehrt P, Ahrens P et al. Differenzialdiagnose pulmonaler Infektionen bei Kindern und Jugendlichen mit neoplastischen Erkrankungen. *Monatschr Kinderheilkunde* 1997; 145: 1197 – 1207
- ¹¹² Groll AH, Shah PM, Mentzel C et al. Trends in the postmortem epidemiology of invasive fungal infections at a university hospital. *J Infect* 1996; 33: 23 – 32
- ¹¹³ Groll AH, Walsh TJ. Antifungal Agents. In Feigin, Cherry, Demmler and Kaplan (eds). *Textbook of Pediatric Infectious Diseases*. 5th edition. Harcourt Health Sciences, Philadelphia 2003; 3075–3108
- ¹¹⁴ Groll AH, Walsh TJ. Antifungal chemotherapy: advances and perspectives. *Swiss Med Wkly* 2002; 132: 303 – 311
- ¹¹⁵ Groll AH, Walsh TJ. Uncommon opportunistic fungi: new nosocomial threats. *Clin Microbiol Infect* 2001; 7 (Suppl 2): 8 – 24
- ¹¹⁶ Groll AH, Wood L, Roden M et al. Safety, pharmacokinetics, and pharmacodynamics of cyclodextrin itraconazole in pediatric patients with oropharyngeal candidiasis. *Antimicrob Agents Chemother* 2002; 46: 2554 – 2563
- ¹¹⁷ Grossman ME, Pappert AS, Garzon MC et al. Invasive *Trichophyton rubrum* infection in the immunocompromised host: report of three cases. *J Am Acad Dermatol* 1995; 33: 315 – 318
- ¹¹⁸ Grossmann ME, Fithian EC, Behrens C et al. Primary cutaneous aspergillosis in six leukemic children. *J Am Acad Dermatol* 1985; 12: 313 – 318
- ¹¹⁹ Guarro J, Gams W, Pujol I et al. *Acremonium* species: new emerging fungal opportunists – in vitro antifungal susceptibilities and review. *Clin Infect Dis* 1997; 25: 1222 – 1229
- ¹²⁰ Guioit HF, Fibbe WE, 't Wout JW van. Risk factors for fungal infection in patients with malignant hematologic disorders: implications for empirical therapy and prophylaxis. *Clin Infect Dis* 1994; 18: 525 – 532
- ¹²¹ Gupta AK, Dlova N, Taborda P et al. Once weekly fluconazole is effective in children in the treatment of tinea capitis: a prospective, multicentre study. *Br J Dermatol* 2000; 142: 965 – 968
- ¹²² Haron E, Anaissie E, Dumphy F et al. *Hansenula anomala* fungemia. *Rev Infect Dis* 1988; 10: 1182 – 1186
- ¹²³ Haron E, Vartivarian S, Anaissie E et al. Primary *Candida* pneumonia. Experience at a large cancer center and review of the literature. *Medicine (Baltimore)* 1993; 72: 137 – 142
- ¹²⁴ Hazen KC. New and emerging yeast pathogens. *Clin Microbiol Rev* 1995; 8: 462 – 478
- ¹²⁵ Hebart H, Löffler J, Meisner C et al. Early detection of aspergillus infection after allogeneic stem cell transplantation by polymerase chain reaction screening. *J Infect Dis* 2000; 181: 1713 – 1719
- ¹²⁶ Hegener P, Troke PF, Fatkenheuer G et al. Treatment of fluconazole-resistant candidiasis with voriconazole in patients with AIDS. *AIDS* 1998; 12: 2227 – 2228
- ¹²⁷ Herbrecht R, Denning DW, Patterson TF, et al., Invasive Fungal Infections Group of the European Organisation for Research and Treatment of Cancer and the Global Aspergillus Study Group. Voriconazole versus amphotericin B for primary therapy of invasive aspergillosis. *N Engl J Med* 2002; 347: 408 – 415
- ¹²⁸ Herbrecht R, Letscher-Bru V, Bowden RA et al. Treatment of 21 cases of invasive mucormycosis with amphotericin B colloidal dispersion. *Eur J Clin Microbiol Infect Dis* 2001; 20: 460 – 466
- ¹²⁹ Hopewell PC. *Pneumocystis carinii* pneumonia: diagnosis. *J Infect Dis* 1988; 157: 1115 – 1119
- ¹³⁰ Howard RM, Frieden IJ. Dermatophyte infections in children. *Adv Pediatr Infect Dis* 1999; 14: 73 – 107
- ¹³¹ Howden BP, Slavin MA, Schwarzer AP et al. Successful control of disseminated *Scedosporium prolificans* infection with a combination of voriconazole and terbinafine. *Eur J Clin Microbiol Infect Dis* 2003; 22: 111 – 113
- ¹³² Hubel K, Carter RA, Liles WC et al. Granulocyte transfusion therapy for infections in candidates and recipients of HPC transplantation: a comparative analysis of feasibility and outcome for community donors versus related donors. *Transfusion* 2002; 42: 1414 – 1421
- ¹³³ Hughes WT, Feldman S, Aur RJ et al. Intensity of immunosuppressive therapy and the incidence of *Pneumocystis carinii* pneumonitis. *Cancer* 1975; 36: 2004 – 2009
- ¹³⁴ Hughes WT, Feldman S, Chaudhary SC et al. Comparison of pentamidine isethionate and trimethoprim-sulfamethoxazole in the treatment of *Pneumocystis carinii* pneumonia. *J Pediatr* 1978; 92: 285 – 291
- ¹³⁵ Hughes WT, Kuhn S, Chaudhary S et al. Successful chemoprophylaxis for *Pneumocystis carinii* pneumonitis. *N Engl J Med* 1977; 297: 1419 – 1426
- ¹³⁶ Hughes WT, Price RA, Kim HK et al. *Pneumocystis carinii* pneumonitis in children with malignancies. *J Pediatr* 1973; 82: 404 – 415
- ¹³⁷ Hughes WT, Rivera GK, Schell MJ et al. Successful intermittent chemoprophylaxis for *Pneumocystis carinii* pneumonitis. *N Engl J Med* 1987; 316: 1627 – 1632
- ¹³⁸ Hughes WT. Current issues in the epidemiology, transmission, and reactivation of *Pneumocystis carinii*. *Semin Respir Infect* 1998; 13: 283 – 288
- ¹³⁹ Humbert H, Cabioc MD, Denouel J et al. Pharmacokinetics of terbinafine and of its five main metabolites in plasma and urine, following a single oral dose in healthy subjects. *Biopharm Drug Dispos* 1995; 16: 685 – 694

- 140 Humbert H, Denouel J, Cabiac MD et al. Pharmacokinetics of terbinafine and five known metabolites in children, after oral administration. *Biopharm Drug Dispos* 1998; 19: 417–423
- 141 Ibrahim AS, Avanesian V, Spellberg B et al. Liposomal amphotericin B, and not amphotericin B deoxycholate, improves survival of diabetic mice infected with *Rhizopus oryzae*. *Antimicrob Agents Chemother* 2003; 47: 3343–3344
- 142 Jahangir M, Hussain I, Ul Hasan M et al. A double-blind, randomized, comparative trial of itraconazole versus terbinafine for 2 weeks in tinea capitis. *Br J Dermatol* 1998; 139: 672–674
- 143 Johnson EM, Szekely A, Warnock DW. In-vitro activity of voriconazole, itraconazole and amphotericin B against filamentous fungi. *J Antimicrob Chemother* 1998; 42: 741–745
- 144 Johnson LB, Bradley SF, Kauffman CA. Fungaemia due to *Cryptococcus laurentii* and a review of non-neoformans cryptococcaemia. *Mycoses* 1998; 41: 277–280
- 145 Johnson LB, Kauffman CA. Voriconazole: a new triazole antifungal agent. *Clin Infect Dis* 2003; 36: 630–637
- 146 Johnson PC, Wheat LJ, Cloud GA, Powderly WG, Hafner R, Kauffman CA, Dismukes WE, et al., U.S. National Institute of Allergy and Infectious Diseases Mycoses Study Group. Safety and efficacy of liposomal amphotericin B compared with conventional amphotericin B for induction therapy of histoplasmosis in patients with AIDS. *Ann Intern Med* 2002; 137: 105–109
- 147 Jones TC. Overview of the use of terbinafine (Lamisil) in children. *Br J Dermatol* 1995; 132: 683–689
- 148 Juster-Reicher A, Leibovitz E, Linder N et al. Liposomal amphotericin B (AmBisome) in the treatment of neonatal candidiasis in very low birth weight infants. *Infection* 2000; 28: 223–226
- 149 Kartsonis N, DiNubile MJ, Bartzal K et al. Efficacy of caspofungin in the treatment of esophageal candidiasis resistant to fluconazole. *J Acquir Immune Defic Syndr* 2002; 31: 183–187
- 150 Kauffman CA, Bradley SF, Ross SC et al. Hepatosplenic candidiasis: successful treatment with fluconazole. *Am J Med* 1991; 91: 137–141
- 151 Kauffman CA, Hajjeh R, Chapman SW. Practice guidelines for the management of patients with sporotrichosis. For the Mycoses Study Group. *Infectious Diseases Society of America. Clin Infect Dis* 2000; 30: 684–687
- 152 Kauffman CA, Vazquez JA, Sobel JD, et al., The National Institute for Allergy and Infectious Diseases (NIAID) Mycoses Study Group. Prospective multicenter surveillance study of funguria in hospitalized patients. *Clin Infect Dis* 2000; 30: 14–18
- 153 Kearns GL, Reed MD. Clinical pharmacokinetics in infants and children, a reappraisal. *Clin Pharmacokinetics* 1989; 17 (Suppl 1): S29–S67
- 154 Kieh TE, Gorey E, Brown AE et al. Sepsis due to *Rhodotorula* related to use of indwelling central venous catheters. *Clin Infect Dis* 1992; 14: 841–846
- 155 King D, Cheever LW, Hood A et al. Primary invasive cutaneous *Microsporum canis* infections in immunocompromised patients. *J Clin Microbiol* 1996; 34: 460–462
- 156 Kirkpatrick CH. Chronic mucocutaneous candidiasis. *Pediatr Infect Dis J* 2001; 20: 197–206
- 157 Klein NC, Duncanson FP, Lenox TH et al. Trimethoprim-sulfamethoxazole versus pentamidine for *Pneumocystis carinii* pneumonia in AIDS patients: results of a large prospective randomized treatment trial. *AIDS* 1992; 6: 301–305
- 158 Klingspor L, Stintzing G, Fasth A et al. Deep *Candida* infection in children receiving allogeneic bone marrow transplants: incidence, risk factors and diagnosis. *Bone Marrow Transplant* 1996; 17: 1043–1048
- 159 Klingspor L, Stintzing G, Tollemar J. Deep *Candida* infection in children with leukaemia: clinical presentations, diagnosis and outcome. *Acta Paediatr* 1997; 86: 30–36
- 160 Kolve H, Lehrnbecher T, Ehler K et al. Safety, tolerance and plasma concentrations of voriconazole in immunocompromised pediatric patients (abstract). *Clin Microbiol Infect* 2004; 10 (Suppl 3): S40–S41
- 161 Kontoyiannis DP, Hachem R, Lewis RE et al. Efficacy and toxicity of caspofungin in combination with liposomal amphotericin B as primary or salvage treatment of invasive aspergillosis in patients with hematologic malignancies. *Cancer* 2003; 98: 292–299
- 162 Kontoyiannis DP, Wessel VC, Bodey GP et al. Zygomycosis in the 1990s in a tertiary-care cancer center. *Clin Infect Dis* 2000; 30: 851–856
- 163 Koren G, Lau A, Klein J et al. Pharmacokinetics and adverse effects of amphotericin B in infants and children. *J Pediatr* 1988; 113: 559–563
- 164 Kovacs JA, Gill VJ, Meshnick S et al. New insights into transmission, diagnosis, and drug treatment of *Pneumocystis carinii* pneumonia. *JAMA* 2001; 286: 2450–2460
- 165 Kovacs JA, Hiemenz JW, Macher AM et al. *Pneumocystis carinii* pneumonia: a comparison between patients with the acquired immunodeficiency syndrome and patients with other immunodeficiencies. *Ann Intern Med* 1984; 100: 663–671
- 166 Kovacs JA, Ng VL, Masur H, Leoung G et al. Diagnosis of *Pneumocystis carinii* pneumonia: improved detection in sputum with use of monoclonal antibodies. *N Engl J Med* 1988; 318: 589–593
- 167 Krcmery V, Krupova I, Denning DW. Invasive yeast infections other than *Candida* spp. in acute leukaemia. *J Hosp Infect* 1999; 41: 181–194
- 168 Krzeska I, Yeates RA, Pfaff G. Single dose intravenous pharmacokinetics of fluconazole in infants. *Drugs Exp Clin Res* 1993; 19: 267–271
- 169 Kuhlman JE, Fishman EK, Siegelman SS. Invasive pulmonary aspergillosis in acute leukemia: characteristic findings on CT, the CT halo sign, and the role of CT in early diagnosis. *Radiology* 1985; 157: 611–614
- 170 Kullberg BJ, Pappas P, Ruhnke M et al. Voriconazole compared with a strategy of amphotericin B followed by fluconazole for treatment of candidemia in nonneutropenic patients (abstract). *Clin Microbiol Infect* 2004; 10 (Suppl 3): S41
- 171 Lake DE, Kunzweiler J, Beer M et al. Fluconazole versus amphotericin B in the treatment of esophageal candidiasis in cancer patients. *Chemotherapy* 1996; 42: 308–314
- 172 Larkin JA, Montero JA. Efficacy and safety of amphotericin B lipid complex for zygomycosis. *Infect Med* 2003; 20: 201–206
- 173 Larsen HH, Masur H, Kovacs JA et al. Development and evaluation of a quantitative, touch-down, real-time PCR assay for diagnosing *Pneumocystis carinii* pneumonia. *J Clin Microbiol* 2002; 40: 490–494
- 174 Larsen RA, Bozzette SA, Jones BE et al. Fluconazole combined with flucytosine for treatment of cryptococcal meningitis in patients with AIDS. *Clin Infect Dis* 1994; 19: 741–745
- 175 Lascari AD, Pearce JM, Swanson H. Sudden death due to disseminated cryptococcosis in a child with leukemia in remission. *South Med J* 1997; 90: 1253–1254
- 176 Lee JW, Seibel NL, Amantea M et al. Safety, tolerance, and pharmacokinetics of fluconazole in children with neoplastic diseases. *J Pediatr* 1992; 120: 987–993
- 177 Leenders AC, Reiss P, Portegies P et al. Liposomal amphotericin B (AmBisome) compared with amphotericin B both followed by oral fluconazole in the treatment of AIDS-associated cryptococcal meningitis. *AIDS* 1997; 11: 1463–1471
- 178 Leggiadro RJ, Barrett FF, Hughes WT. Extrapulmonary cryptococcosis in immunocompromised infants and children. *Pediatr Infect Dis J* 1992; 11: 43–47
- 179 Lehrnbecher T, Attarbaschi A, Schuster F et al. Caspofungin in immunocompromised pediatric patients without therapeutic alternative: a multicenter survey. Abstracts of the 44th Interscience Conference on Antimicrobial Agents and Chemotherapy; American Society for Microbiology, Washington, DC 2004; abstr. M-1019: 414
- 180 Lehrnbecher T. Hematopoietic growth factors in prophylaxis and therapy of infections complications in children with neutropenia. *Klin Padiatr* 2001; 213: 212–238
- 181 Levine J, Bernard DB, Idelson BA et al. Fungal peritonitis complicating continuous ambulatory peritoneal dialysis: successful treatment with fluconazole, a new orally active antifungal agent. *Am J Med* 1989; 86: 825–827
- 182 Lewis SM, Lewis BG. Nosocomial transmission of *Trichophyton tonsurans* tinea corporis in a rehabilitation hospital. *Infect Control Hosp Epidemiol* 1997; 18: 322–325
- 183 Limper AH, Hoyte JS, Standing JE. The role of alveolar macrophages in *Pneumocystis carinii* degradation and clearance from the lung. *J Clin Invest* 1997; 99: 2110–2117
- 184 Lopez-Gomez S, Del Palacio A, Cutsem J Van et al. Itraconazole versus griseofulvin in the treatment of tinea capitis: a double-blind randomized study in children. *Int J Dermatol* 1994; 33: 743–747
- 185 Lortholary O, Mouas-Dupuy M, Dupont B et al. Voriconazole for bone aspergillosis: a worldwide experience of 19 cases. In Abstracts of the 43rd Interscience Conference on Antimicrobial Agents and Chemotherapy. American Society for Chemotherapy; Washington, DC 2003; abstr. M-979: 450

- 186 Louie A, Drusano GL, Banerjee P et al. Pharmacodynamics of fluconazole in a murine model of systemic candidiasis. *Antimicrob Agents Chemother* 1998; 42: 1105 – 1109
- 187 MacDonald L, Baker C, Chenoweth C. Risk factors for candidemia in a children's hospital. *Clin Infect Dis* 1998; 26: 642 – 645
- 188 Maertens J, Glasmacher A, Herbrecht R et al. Multicenter noncomparative study of caspofungin combined with other antifungals in adults with invasive aspergillosis refractory or intolerant to standard regimens. In: Abstract Addendum (Late-Breaker) of the 44th Interscience Conference on Antimicrobial Agents and Chemotherapy. American Society for Chemotherapy: Washington, DC 2004; abstr. M-671 a: 14
- 189 Maertens J, Lagrou K, Deweerdt H et al. Disseminated infection by *Scedosporium prolificans*: an emerging fatality among haematology patients. Case report and review. *Ann Hematol* 2000; 79: 340 – 344
- 190 Maertens J, Raad I, Petrikos G, et al., Caspofungin Salvage Aspergillosis Study Group. Efficacy and safety of caspofungin for treatment of invasive aspergillosis in patients refractory to or intolerant of conventional antifungal therapy. *Clin Infect Dis* 2004; 39: 1563 – 1571
- 191 Maertens J, Eldere J Van, Verhaegen J et al. Use of circulating galactomannan screening for early diagnosis of invasive aspergillosis in allogeneic stem cell transplant recipients. *J Infect Dis* 2002; 186: 1297 – 1306
- 192 Maertens J, Verhaegen J, Demuyck H et al. Autopsy-controlled prospective evaluation of serial screening for circulating galactomannan by a sandwich enzyme-linked immunosorbent assay for hematological patients at risk for invasive Aspergillosis. *J Clin Microbiol* 1999; 37: 3223 – 3228
- 193 Maertens J, Verhaegen J, Lagrou K et al. Screening for circulating galactomannan as a noninvasive diagnostic tool for invasive aspergillosis in prolonged neutropenic patients and stem cell transplantation recipients: a prospective validation. *Blood* 2001; 97: 1604 – 1611
- 194 Maksymiuk AW, Thongprasert S, Hopfer R et al. Systemic candidiasis in cancer patients. *Am J Med* 1984; 77: 20 – 27
- 195 Marina NM, Flynn PM, Rivera GK et al. *Candida tropicalis* and *Candida albicans* fungemia in children with leukemia. *Cancer* 1991; 68: 594 – 599
- 196 Marr KA, Boeckh M, Carter RA et al. Combination antifungal therapy for invasive aspergillosis. *Clin Infect Dis* 2004; 39: 797 – 802
- 197 Marr KA, Carter RA, Crippa F et al. Epidemiology and outcome of mould infections in hematopoietic stem cell transplant recipients. *Clin Infect Dis* 2002; 34: 909 – 917
- 198 Martin CA, Roberts S, Greenberg RN. Voriconazole treatment of disseminated *Paecilomyces* infection in a patient with acquired immunodeficiency syndrome. *Clin Infect Dis* 2002; 35: e78 – e81
- 199 Martinez-Vazquez C, Fernandez-Ulloa J, Bordon J et al. *Candida albicans* endophthalmitis in brown heroin addicts: response to early vitrectomy preceded and followed by antifungal therapy. *Clin Infect Dis* 1998; 27: 1130 – 1133
- 200 Martino P, Gastaldi R, Raccah R et al. Clinical patterns of *Fusarium* infections in immunocompromised patients. *J Infect* 1994; 28 (Suppl 1): 7 – 15
- 201 Martino R, Lopez R, Sureda A et al. Risk of reactivation of a recent invasive fungal infection in patients with hematological malignancies undergoing further intensive chemo-radiotherapy. A single-center experience and review of the literature. *Haematologica* 1997; 82: 297 – 304
- 202 Martino R, Salavert M, Parody R et al. *Blastoschizomyces capitatus* infection in patients with leukemia: report of 26 cases. *Clin Infect Dis* 2004; 38: 335 – 341
- 203 Masur H. Respiratory disease in the immunocompromised host. In: Shelhamer J, Pizzo PA, Paillo JE, Masur H (eds). *Pneumocystis carinii* Pneumonia. Lippincott, Philadelphia 1991; 409–427
- 204 Masur H, Rosen PP, Armstrong D. Pulmonary disease caused by *Candida* species. *Am J Med* 1977; 63: 914 – 925
- 205 Masur H. Prevention and treatment of *Pneumocystis* pneumonia. *N Engl J Med* 1992; 327: 1853 – 1860
- 206 Mattei D, Mordini N, Lo Nigro C et al. Successful treatment of *Acremonium* fungemia with voriconazole. *Mycoses* 2003; 46: 511 – 514
- 207 McGinnis MR, Pasarell L. In vitro testing of susceptibilities of filamentous ascomycetes to voriconazole, itraconazole, and amphotericin B, with consideration of phylogenetic implications. *J Clin Microbiol* 1998; 36: 2353 – 2355
- 208 Melamed R, Leibovitz E, Abramson O et al. Successful non-surgical treatment of *Candida tropicalis* endocarditis with liposomal amphotericin-B (AmBisome). *Scand J Infect Dis* 2000; 32: 86 – 89
- 209 Meletiadis J, Mouton JW, Meis JF et al. In vitro drug interaction modeling of combinations of azoles with terbinafine against clinical *Scedosporium prolificans* isolates. *Antimicrob Agents Chemother* 2003; 47: 106 – 117
- 210 Meunier F, Prentice HG, Ringden O. Liposomal amphotericin B (AmBisome™): safety data from a phase II/III clinical trial. *J Antimicrob Chemother* 1991; 28 (Suppl B): S83 – S91
- 211 Meunier F. Candidiasis. *Eur J Clin Microbiol Infect Dis* 1989; 8: 438 – 447
- 212 Meunier-Carpentier F, Kiehn TE, Armstrong D. Fungemia in the immuno-compromised host. Changing patterns, antigenemia, high mortality. *Am J Med* 1981; 71: 363 – 370
- 213 Meyers JD, Pifer LL, Sale GE et al. The value of *Pneumocystis carinii* antibody and antigen detection for diagnosis of *Pneumocystis carinii* pneumonia after marrow transplantation. *Am Rev Respir Dis* 1979; 120: 1283 – 1287
- 214 Meyers JD. Fungal infections in bone marrow transplant patients. *Sem Oncol* 1990; 17 (Suppl 6): S10 – S13
- 215 Mora-Duarte J, Betts R, Rotstein C, et al., Caspofungin Invasive Candidiasis Study Group. Comparison of caspofungin and amphotericin B for invasive candidiasis. *N Engl J Med* 2002; 347: 2020 – 2029
- 216 Morrison VA, Weisdorf DJ. The spectrum of *Malassezia* infections in the bone marrow transplant population. *Bone Marrow Transplant* 2000; 26: 645 – 648
- 217 Morselli PL. Clinical pharmacology of the perinatal period and early infancy. *Clin Pharmacokinetics* 1989; 17 (Suppl 1): S13 – S28
- 218 Mosquera J, Denning DW. Azole cross-resistance in *Aspergillus fumigatus*. *Antimicrob Agents Chemother* 2002; 46: 556 – 557
- 219 Nath CE, Shaw PJ, Gunning R et al. Amphotericin B in children with malignant disease: a comparison of the toxicities and pharmacokinetics of amphotericin B administered in dextrose versus lipid emulsion. *Antimicrob Agents Chemother* 1999; 43: 1417 – 1423
- 220 Nejjam F, Zagula M, Cabioc MD et al. Pilot study of terbinafine in children suffering from tinea capitis: evaluation of efficacy, safety and pharmacokinetics. *Br J Dermatol* 1995; 132: 98 – 105
- 221 Ng VL, Yajko DM, Hadley WK. Extrapulmonary pneumocystosis. *Clin Microbiol Rev* 1997; 10: 401 – 418
- 222 Nguyen MH, Peacock Jr JE, Morris AJ et al. The changing face of candidemia: emergence of non-*Candida albicans* species and antifungal resistance. *Am J Med* 1996; 100: 617 – 623
- 223 Nguyen MH, Yu VL. Meningitis caused by *Candida* species: an emerging problem in neurosurgical patients. *Clin Infect Dis* 1995; 21: 323 – 327
- 224 Novelli V, Holzel H. Safety and tolerability of fluconazole in children. *Antimicrob Agents Chemother* 1999; 43: 1955 – 1960
- 225 Nucci M, Marr KA, Queiroz-Telles F et al. *Fusarium* infection in hematopoietic stem cell transplant recipients. *Clin Infect Dis* 2004; 38: 1237 – 1242
- 226 Obayashi T, Yoshida M, Mori T et al. Plasma (1→3)-beta-D-glucan measurement in diagnosis of invasive deep mycosis and fungal febrile episodes. *Lancet* 1995; 345: 17 – 20
- 227 Offner F, Cordonnier C, Ljungman P et al. Impact of previous aspergillosis on the outcome of bone marrow transplantation. *Clin Infect Dis* 1998; 26: 1098 – 1103
- 228 Ognibene FP, Gill VJ, Pizzo PA et al. Induced sputum to diagnose *Pneumocystis carinii* pneumonia in immunosuppressed pediatric patients. *J Pediatr* 1989; 115: 430 – 433
- 229 Ortoneda M, Capilla J, Pastor FJ et al. Interaction of granulocyte colony-stimulating factor and high doses of liposomal amphotericin B in the treatment of systemic murine scedosporiosis. *Diagn Microbiol Infect Dis* 2004; 50: 247 – 251
- 230 Ostrosky-Zeichner L, Oude Lashof AM, Kullberg BJ et al. Voriconazole salvage treatment of invasive candidiasis. *Eur J Clin Microbiol Infect Dis* 2003; 22: 651 – 655
- 231 Ostrosky-Zeichner L, Rex JH, Bennett J et al. Deeply invasive candidiasis. *Infect Dis Clin North Am* 2002; 16: 821 – 835
- 232 Pagano L, Mele L, Fianchi L et al. Chronic disseminated candidiasis in patients with hematologic malignancies. Clinical features and outcome of 29 episodes. *Haematologica* 2002; 87: 535 – 541
- 233 Pagano L, Offidani M, Fianchi L et al. GIMEMA Infection Program (Gruppo Italiano Malattie EMatologiche dell'Adulto). Mucormycosis in hematologic patients. *Haematologica* 2004; 89: 207 – 214

- 234 Pagano L, Ricci P, Tonso A, et al., GIMEMA Infection Program (Gruppo Italiano Malattie Ematologiche Maligne dell'Adulto). Mucormycosis in patients with haematological malignancies: a retrospective clinical study of 37 cases. *Br J Haematol* 1997; 99: 331–336
- 235 Pappas PG, Rex JH, Sobel JD, et al., Infectious Diseases Society of America. Guidelines for treatment of candidiasis. *Clin Infect Dis* 2004; 38: 161–189
- 236 Partap R, Kaur I, Chakrabarti A et al. Single-dose fluconazole versus itraconazole in pityriasis versicolor. *Dermatology* 2004; 208: 55–59
- 237 Pastakia B, Shawker TH, Thaler M et al. Hepatosplenic candidiasis: wheels within wheels. *Radiology* 1988; 166: 417–421
- 238 Perea S, Patterson TF. Antifungal resistance in pathogenic fungi. *Clin Infect Dis* 2002; 35: 1073–1080
- 239 Perfect JR, Casadevall A. Cryptococcosis. *Infect Dis Clin North Am* 2002; 16: 837–874
- 240 Perfect JR, Marr KA, Walsh TJ et al. Voriconazole treatment for less-common, emerging, or refractory fungal infections. *Clin Infect Dis* 2003; 36: 1122–1131
- 241 Pfaller MA, Diekema DJ. Rare and emerging opportunistic fungal pathogens: concern for resistance beyond *Candida albicans* and *Aspergillus fumigatus*. *J Clin Microbiol* 2004; 42: 4419–4431
- 242 Pfaller MA, Marco F, Messer SA et al. In vitro activity of two echinocandin derivatives, LY303366 and MK-0991 (L-743,792), against clinical isolates of *Aspergillus*, *Fusarium*, *Rhizopus*, and other filamentous fungi. *Diagn Microbiol Infect Dis* 1998; 30: 251–255
- 243 Phillips P, De Beule K, Frechette G et al. A double-blind comparison of itraconazole oral solution and fluconazole capsules for the treatment of oropharyngeal candidiasis in patients with AIDS. *Clin Infect Dis* 1998; 26: 1368–1373
- 244 Phillips P, Shafran S, Garber G, et al., Canadian Candidemia Study Group. Multicenter randomized trial of fluconazole versus amphotericin B for treatment of candidemia in non-neutropenic patients. *Eur J Clin Microbiol Infect Dis* 1997; 16: 337–345
- 245 Pierrotti LC, Baddour LM. Fungal endocarditis, 1995–2000. *Chest* 2002; 122: 302–310
- 246 Pifer LL, Hughes WT, Stagno S et al. *Pneumocystis carinii* infection: evidence for high prevalence in normal and immunosuppressed children. *Pediatrics* 1978; 61: 35–41
- 247 Pizzo PA, Robichaud KJ, Gill FA et al. Empiric antibiotic and antifungal therapy for cancer patients with prolonged fever and granulocytopenia. *Am J Med* 1982; 72: 101–111
- 248 Pottratz ST. *Pneumocystis carinii* interactions with respiratory epithelium. *Semin Respir Infect* 1998; 13: 323–329
- 249 Powderly WG, Mayer KH, Perfect JR. Diagnosis and treatment of oropharyngeal candidiasis in patients infected with HIV: a critical reassessment. *AIDS Res Hum Retrovir* 1999; 15: 1405–1412
- 250 Prabhu RM, Patel R. Mucormycosis and entomophthoromycosis: a review of the clinical manifestations, diagnosis and treatment. *Clin Microbiol Infect* 2004; 10 (Suppl 1): S31–S47
- 251 Prentice HG, Hann IM, Herbrecht R et al. A randomized comparison of liposomal versus conventional amphotericin B for the treatment of pyrexia of unknown origin in neutropenic patients. *Br J Haematol* 1997; 98: 711–718
- 252 Price TH, Bowden RA, Boeckh M et al. Phase I/II trial of neutrophil transfusions from donors stimulated with G-CSF and dexamethasone for treatment of patients with infections in hematopoietic stem cell transplantation. *Blood* 2000; 95: 3302–3309
- 253 Queiroz-Telles F, McGinnis MR, Salkin I et al. Subcutaneous mycoses. *Infect Dis Clin North Am* 2003; 17: 59–85
- 254 Radford SA, Johnson EM, Warnock DW. In vitro studies of activity of voriconazole (UK-109,496), a new triazole antifungal agent, against emerging and less-common mold pathogens. *Antimicrob Agents Chemother* 1997; 41: 841–843
- 255 Rangel-Guerra RA, Martinez HR, Saenz C et al. Rhinocerebral and systemic mucormycosis. Clinical experience with 36 cases. *J Neurol Sci* 1996; 143: 19–30
- 256 Rantala A, Lehtonen OP, Kuttilla K et al. Diagnostic factors for post-operative candidosis in abdominal surgery. *Ann Chir Gynaecol* 1991; 80: 323–328
- 257 Reagan DR, Pfaller MA, Hollis RJ et al. Characterization of the sequence of colonization and nosocomial candidemia using DNA fingerprinting and a DNA probe. *J Clin Microbiol* 1990; 28: 2733–2738
- 258 Redding SW, Zellars RC, Kirkpatrick WR et al. Epidemiology of oropharyngeal *Candida* colonization and infection in patients receiving radiation for head and neck cancer. *J Clin Microbiol* 1999; 37: 3896–3900
- 259 Reef SE, Levine WC, McNeil MM et al. Treatment options for vulvovaginal candidiasis, 1993. *Clin Infect Dis* 1995; 20 (Suppl 1): S80–S90
- 260 Restrepo A. Paracoccidioidomycosis. In: Dismukes WE, Pappas PG, Sobel JD (eds). *Clinical Mycology*. 1st ed., Oxford University Press, Oxford/New York 2003; 328–345
- 261 Reuben A, Anaissie E, Nelson PE et al. Antifungal susceptibility of 44 clinical isolates of *Fusarium* species determined by using a broth microdilution method. *Antimicrob Agents Chemother* 1989; 33: 1647–1649
- 262 Revankar SG, Sutton DA, Rinaldi MG. Primary central nervous system phaeoophomycosis: a review of 101 cases. *Clin Infect Dis* 2004; 38: 206–216
- 263 Rex JH, Bennett JE, Sugar AM et al. A randomized trial comparing fluconazole with amphotericin B for the treatment of candidemia in patients without neutropenia. *New Engl J Med* 1994; 331: 1325–1330
- 264 Rex JH, Larsen RA, Dismukes WE et al. Catastrophic visual loss due to *Cryptococcus neoformans* meningitis. *Medicine (Baltimore)* 1993; 72: 207–224
- 265 Rex JH, Pappas PG, Karchmer AW, et al., National Institute of Allergy and Infectious Diseases Mycoses Study Group. A randomized and blinded multicenter trial of high-dose fluconazole plus placebo versus fluconazole plus amphotericin B as therapy for candidemia and its consequences in nonneutropenic subjects. *Clin Infect Dis* 2003; 36: 1221–1228
- 266 Rex JH, Pfaller MA, Galgiani JN, et al., Subcommittee on Antifungal Susceptibility Testing of the National Committee for Clinical Laboratory Standards. Development of interpretive breakpoints for antifungal susceptibility testing: conceptual framework and analysis of in vitro-in vivo correlation data for fluconazole, itraconazole, and *Candida* infections. *Clin Infect Dis* 1997; 24: 235–247
- 267 Rex JH, Pfaller MA. Has antifungal susceptibility testing come of age? *Clin Infect Dis* 2002; 35: 982–989
- 268 Rex JH, Walsh TJ, Nettelman M et al. Need for alternative trial designs and evaluation strategies for therapeutic studies of invasive mycoses. *Clin Infect Dis* 2001; 33: 95–106
- 269 Ribaud P, Chastang C, Latge JP et al. Survival and prognostic factors of invasive aspergillosis after allogeneic bone marrow transplantation. *Clin Infect Dis* 1999; 28: 322–330
- 270 Ridola V, Chachaty E, Raimondo G et al. *Candida* infections in children treated with conventional chemotherapy for solid tumors (transplant recipients excluded): The Institut Gustave Roussy Pediatrics Department experience. *Pediatr Blood Cancer* 2004; 42: 332–337
- 271 Ringden O, Meunier F, Tollemer J et al. Efficacy of amphotericin B encapsulated in liposomes (AmBisome) in the treatment of invasive fungal infections in immunocompromised patients. *J Antimicrob Chemother* 1991; 28 (Suppl B): 73–82
- 272 Ritter J, Roos N. Special aspects related to invasive fungal infections in children with cancer. In: Meunier F (ed). *Bailleres Clinical Infectious Diseases*. London, Philadelphia, Sydney, Tokio, Toronto 1995; 179–204
- 273 Rodriguez LJ, Rex JH, Anaissie EJ. Update on invasive candidiasis. *Adv Pharmacol* 1997; 37: 349–400
- 274 Roilides E, Bibashi E, Acritidou E et al. *Acremonium* fungemia in two immunocompromised children. *Pediatr Infect Dis J* 1995; 14: 548–550
- 275 Roilides E, Dignani MC, Anaissie EJ et al. The role of immunorestitution in the management of refractory opportunistic fungal infections. *Med Mycol* 1998; 36 (Suppl 1): S12–S25
- 276 Roseeuw D, De Doncker P. New approaches to the treatment of onychomycosis. *J Am Acad Dermatol* 1993; 29: S45–S50
- 277 Rosenberg DM, McCarthy W, Slavinsky J et al. Atovaquone suspension for treatment of *Pneumocystis carinii* pneumonia in HIV-infected patients. *AIDS* 2001; 15: 211–214
- 278 Ruhnke M, Bohme A, Buchheidt D, et al., Infectious Diseases Working Party (AGIHO) of the German Society of Hematology and Oncology (DGHO). Diagnosis of invasive fungal infections in hematology and oncology – guidelines of the Infectious Diseases Working Party (AGIHO) of the German Society of Hematology and Oncology (DGHO). *Ann Hematol* 2003; 82 (Suppl 2): S141–S148

- 279 Saag MS, Cloud GA, Graybill JR, et al., National Institute of Allergy and Infectious Diseases Mycoses Study Group. A comparison of itraconazole versus fluconazole as maintenance therapy for AIDS-associated cryptococcal meningitis. *Clin Infect Dis* 1999; 28: 291–296
- 280 Saag MS, Fessel WJ, Kaufman CA et al. Treatment of fluconazole-refractory oropharyngeal candidiasis with itraconazole oral solution in HIV-positive patients. *AIDS Res Hum Retroviruses* 1999; 15: 1413–1417
- 281 Saag MS, Graybill RJ, Larsen RA, et al., Infectious Diseases Society of America. Practice guidelines for the management of cryptococcal disease. *Clin Infect Dis* 2000; 30: 710–718
- 282 Safrin S, Finkelstein DM, Feinberg J, et al., ACTG 108 Study Group. Comparison of three regimens for treatment of mild to moderate *Pneumocystis carinii* pneumonia in patients with AIDS. A double-blind, randomized, trial of oral trimethoprim-sulfamethoxazole, dapsone-trimethoprim, and clindamycin-primaquine. *Ann Intern Med* 1996; 124: 792–802
- 283 Samonis G, Rolston K, Karl C et al. Prophylaxis of oropharyngeal candidiasis with fluconazole. *Rev Infect Dis* 1990; 12 (Suppl 3): S369–S373
- 284 Sandin RL, Fang TT, Hiemenz JW et al. *Malassezia furfur* folliculitis in cancer patients. The need for interaction of microbiologist, surgical pathologist, and clinician in facilitating identification by the clinical microbiology laboratory. *Ann Clin Lab Sci* 1993; 23: 377–384
- 285 Sattler FR, Cowan R, Nielsen DM et al. Trimethoprim-sulfamethoxazole compared with pentamidine for treatment of *Pneumocystis carinii* pneumonia in the acquired immunodeficiency syndrome. A prospective, noncrossover study. *Ann Intern Med* 1988; 10: 280–287
- 286 Sattler FR, Frame P, Davis R et al. Trimetrexate with leucovorin versus trimethoprim-sulfamethoxazole for moderate to severe episodes of *Pneumocystis carinii* pneumonia in patients with AIDS: a prospective, controlled multicenter investigation of the AIDS Clinical Trials Group Protocol 029/031. *J Infect Dis* 1994; 170: 165–172
- 287 Savage DG, Taylor P, Blackwell J et al. Paranasal sinusitis following allogeneic bone marrow transplant. *Bone Marrow Transplant* 1997; 19: 55–59
- 288 Saxen H, Hopppu K, Pohjavuori M. Pharmacokinetics of fluconazole in very low birth weight infants during the first two weeks of life. *Clin Pharmacol Ther* 1993; 54: 269–277
- 289 Scarcella A, Pasquariello MB, Giugliano B et al. Liposomal amphotericin B treatment for neonatal fungal infections. *Pediatr Infect Dis J* 1998; 17: 146–148
- 290 Schaffner A, Douglas H, Braude A. Selective protection against conidia by mononuclear and against mycelia by polymorphonuclear phagocytes in resistance to *Aspergillus*. *J Clin Invest* 1982; 69: 617–631
- 291 Schmitt C, Perel Y, Harousseau JL et al. Pharmacokinetics of itraconazole oral solution in neutropenic children during long-term prophylaxis. *Antimicrob Agents Chemother* 2001; 45: 1561–1564
- 292 Schwartz J. The diagnosis of deep mycoses by morphologic methods. *Hum Pathol* 1982; 13: 519–533
- 293 Seay RE, Larson TA, Toscano JP et al. Pharmacokinetics of fluconazole in immunocompromised children with leukemia or other hematologic diseases. *Pharmacotherapy* 1995; 15: 52–58
- 294 Semelka RC, Shoenut JP, Greenberg HM et al. Detection of acute and treated lesions of hepatosplenic candidiasis: comparison of dynamic contrast-enhanced CT and MR imaging. *J Magn Reson Imaging* 1992; 2: 341–345
- 295 Sepkowitz KA. *Pneumocystis carinii* pneumonia in patients without AIDS. *Clin Infect Dis* 1993; 17 (Suppl 2): S416–S422
- 296 Sharkey PK, Graybill JR, Rinaldi MG et al. Itraconazole treatment of phaeohyphomycosis. *J Am Acad Dermatol* 1990; 23: 577–586
- 297 Silverman Jr S, Luangjarmekorn L, Greenspan D. Occurrence of oral *Candida* in irradiated head and neck cancer patients. *J Oral Med* 1984; 39: 194–196
- 298 Simone JV, Holland E, Johnson W. Fatalities during remission of childhood leukemia. *Blood* 1972; 39: 759–770
- 299 Sirisanthana T, Supparatpinyo K, Perriens J et al. Amphotericin B and itraconazole for treatment of disseminated *Penicillium marneffei* infection in human immunodeficiency virus-infected patients. *Clin Infect Dis* 1998; 26: 1107–1110
- 300 Slavin MA, Osborne B, Adams R et al. Efficacy and safety of fluconazole prophylaxis for fungal infections after marrow transplantation – a prospective, randomized, double-blind study. *J Infect Dis* 1995; 171: 1545–1552
- 301 Slivka A, Wen PY, Shea WM et al. *Pneumocystis carinii* pneumonia during steroid taper in patients with primary brain tumors. *Am J Med* 1993; 94: 216–219
- 302 Smego Jr RA, Nagar S et al. A meta-analysis of salvage therapy for *Pneumocystis carinii* pneumonia. *Arch Intern Med* 2001; 161: 1529–1533
- 303 Smego Jr RA, Perfect JR, Durack DT. Combined therapy with amphotericin B and 5-fluorocytosine for *Candida* meningitis. *Rev Infect Dis* 1984; 6: 791–801
- 304 Sobel JD, Kauffman CA, McKinsey D, et al., The National Institute of Allergy and Infectious Diseases (NIAID) Mycoses Study Group. A randomized, double-blind study of treatment with fluconazole and placebo. *Clin Infect Dis* 2000; 30: 19–24
- 305 Sobel JD, Wiesenfeld HC, Martens M et al. Maintenance fluconazole therapy for recurrent vulvovaginal candidiasis. *N Engl J Med* 2004; 351: 876–883
- 306 Starke JR, Mason O, Kramer WG et al. Pharmacokinetics of amphotericin B in infants and children. *J Infect Dis* 1987; 155: 766–774
- 307 Steinbach WJ, Benjamin Jr DK, Kontoyiannis DP et al. Infections due to *Aspergillus terreus*: a multicenter retrospective analysis of 83 cases. *Clin Infect Dis* 2004; 39: 192–198
- 308 Stevens DA, Kan VL, Judson MA, et al., Infectious Diseases Society of America. Practice guidelines for diseases caused by *Aspergillus*. *Clin Infect Dis* 2000; 30: 696–709
- 309 Stevens DA, Lee JY, NIAID Mycoses Study Group criteria. Analysis of compassionate use itraconazole therapy for invasive aspergillosis. *Arch Intern Med* 1997; 157: 1857–1862
- 310 Sun QN, Fothergill AW, McCarthy DI et al. In vitro activities of posaconazole, itraconazole, voriconazole, amphotericin B, and fluconazole against 37 clinical isolates of zygomycetes. *Antimicrob Agents Chemother* 2002; 46: 1581–1582
- 311 Sunenshine PJ, Schwartz RA, Janniger CK et al. *Tinea versicolor*. *Int J Dermatol* 1998; 37: 648–655
- 312 Sutton DA, Sanche SE, Revankar SG et al. In vitro amphotericin B resistance in clinical isolates of *Aspergillus terreus*, with a head-to-head comparison to voriconazole. *J Clin Microbiol* 1999; 37: 2343–2345
- 313 Thaler M, Bacher J, O’Leary T et al. Evaluation of single-drug and combination antifungal therapy in an experimental model of candidiasis in rabbits with prolonged neutropenia. *J Infect Dis* 1988; 158: 80–88
- 314 Thaler M, Pastakia B, Shawker TH et al. Hepatic candidiasis in cancer patients: the evolving picture of the syndrome. *Ann Intern Med* 1988; 108: 88–100
- 315 Toma E, Thorne A, Singer J, et al., CTN-PCP Study Group. Clindamycin with primaquine vs. Trimethoprim-sulfamethoxazole therapy for mild and moderately severe *Pneumocystis carinii* pneumonia in patients with AIDS: a multicenter, double-blind, randomized trial (CTN 004). *Clin Infect Dis* 1998; 27: 524–530
- 316 Travis LB, Roberts GD, Wilson WR. Clinical significance of *Pseudallescheria boydii*: a review of 10 years’ experience. *Mayo Clin Proc* 1985; 60: 531–537
- 317 Troke PF, Schwartz S, Ruhnke M et al. Voriconazole therapy in 86 patients with CNS-aspergillosis: a retrospective analysis. In: Abstracts of the 43rd Interscience Conference on Antimicrobial Agents and Chemotherapy. American Society for Chemotherapy, Washington, DC 2003; abstr. M-1755: 476
- 318 Tuan IZ, Dennison D, Weisdorf DJ. *Pneumocystis carinii* pneumonitis following bone marrow transplantation. *Bone Marrow Transplant* 1992; 10: 267–272
- 319 US Public Health Services/Infectious Diseases Society of America. Prevention of opportunistic Infections Working Group. 1999 USPHS/IDSA guidelines for the prevention of opportunistic infections in persons infected with human immunodeficiency virus. *Clin Infect Dis* 2000; 30: S29–S65
- 320 der Horst CM van, Saag MS, Cloud GA, et al., National Institute of Allergy and Infectious Diseases Mycoses Study Group and AIDS Clinical Trials Group. Treatment of cryptococcal meningitis associated with the acquired immunodeficiency syndrome. *N Engl J Med* 1997; 337: 15–21
- 321 der Straten MR van, Hossain MA, Ghannoum MA. Cutaneous infections dermatophytosis, onychomycosis, and tinea versicolor. *Infect Dis Clin North Am* 2003; 17: 87–112
- 322 Vartivarian S, Smith CB. Pathogenesis, host resistance, and predisposing factors. In: Bodey GP (ed). *Candidiasis. Pathogenesis, Diagnosis, and Treatment*. 2nd ed. Raven Press, New York 1993; 59–84

- 323 Vermees A, Der Sijs H van, Guchelaar HJ. Flucytosine: correlation between toxicity and pharmacokinetic parameters. *Chemotherapy* 2000; 46: 86–94
- 324 Villanueva A, Arathoon EG, Gotuzzo E et al. A randomized double-blind study of caspofungin versus amphotericin for the treatment of candidal esophagitis. *Clin Infect Dis* 2001; 33: 1529–1535
- 325 Villanueva A, Gotuzzo E, Arathoon EG et al. A randomized double-blind study of caspofungin versus fluconazole for the treatment of esophageal candidiasis. *Am J Med* 2002; 113: 294–299
- 326 Viscoli C, Castagnola E, Giacchino M et al. Bloodstream infections in children with cancer: a multicentre surveillance study of the Italian Association of Paediatric Haematology and Oncology. *Eur J Cancer* 1999; 35: 770–774
- 327 Eiff M von, Roos N, Schulten R et al. Pulmonary aspergillosis: early diagnosis improves survival. *Respiration* 1995; 62: 341–347
- 328 Wald A, Leichsenring W, Burik JA van et al. Epidemiology of Aspergillus infections in a large cohort of patients undergoing bone marrow transplantation. *J Infect Dis* 1997; 175: 1459–1466
- 329 Walmsley S, Devi S, King S et al. Invasive Aspergillus infections in a pediatric hospital: a ten-year review. *Pediatr Infect Dis J* 1993; 12: 673–682
- 330 Walsh TJ, Dixon DM. Nosocomial aspergillosis: environmental micro-biology, hospital epidemiology, diagnosis and treatment. *Eur J Epidemiol* 1989; 5: 131–142
- 331 Walsh TJ, Adamson PC, Seibel NL et al. Pharmacokinetics of caspofungin in pediatric patients. In: Abstracts of the 42nd Interscience Conference on Antimicrobial Agents and Chemotherapy. American Society for Microbiology, Washington, DC 2002; abstract M-896: 395
- 332 Walsh TJ, Chanock SJ. Diagnosis of invasive fungal infections: advances in nonculture systems. *Curr Clin Top Infect Dis* 1998; 18: 101–153
- 333 Walsh TJ, Finberg RW, Arndt C, et al., National Institute of Allergy and Infectious Diseases Mycoses Study Group. Liposomal amphotericin B for empirical therapy in patients with persistent fever and neutropenia. *N Engl J Med* 1999; 340: 764–771
- 334 Walsh TJ, Gonzalez C, Lyman CA et al. Invasive fungal infections in children: recent advances in diagnosis and treatment. *Adv Pediatr Infect Dis* 1996; 11: 187–290
- 335 Walsh TJ, Goodman JL, Pappas P et al. Safety, tolerance, and pharmacokinetics of high-dose liposomal amphotericin B (AmBisome) in patients infected with Aspergillus species and other filamentous fungi: maximum tolerated dose study. *Antimicrob Agents Chemother* 2001; 45: 3487–3496
- 336 Walsh TJ, Gray WC. Candida epiglottitis in immunocompromised patients. *Chest* 1987; 91: 482–485
- 337 Walsh TJ, Groll A, Hiemenz J et al. Infections due to emerging and uncommon medically important fungal pathogens. *Clin Microbiol Infect* 2004; 10 (Suppl 1): S48–S66
- 338 Walsh TJ, Hiemenz JW, Anaissie EJ. Recent progress and current problems in treatment of invasive fungal infections in neutropenic patients. *Infect Dis Clin North Amer* 1996; 10: 365–400
- 339 Walsh TJ, Karlsson MO, Driscoll T et al. Pharmacokinetics and safety of intravenous voriconazole in children after single- or multiple-dose administration. *Antimicrob Agents Chemother* 2004; 48: 2166–2172
- 340 Walsh TJ, Lee JW, Melcher GP et al. Experimental Trichosporon infection in persistently granulocytopenic rabbits: implications for pathogenesis, diagnosis, and treatment of an emerging opportunistic mycosis. *J Infect Dis* 1992; 166: 121–133
- 341 Walsh TJ, Lutsar I, Driscoll T et al. Voriconazole in the treatment of aspergillosis, sclerosporiosis and other invasive fungal infections in children. *Pediatr Infect Dis J* 2002; 21: 240–248
- 342 Walsh TJ, Melcher GP, Rinaldi MG et al. Trichosporon beigelii, an emerging pathogen resistant to amphotericin B. *J Clin Microbiol* 1990; 28: 1616–1622
- 343 Walsh TJ, Newman KR, Moody M et al. Trichosporonosis in patients with neoplastic disease. *Medicine (Baltimore)* 1986; 65: 268–279
- 344 Walsh TJ, Pappas P, Winston DJ, et al., National Institute of Allergy and Infectious Diseases Mycoses Study Group. Voriconazole compared with liposomal amphotericin B for empirical antifungal therapy in patients with neutropenia and persistent fever. *N Engl J Med* 2002; 346: 225–234
- 345 Walsh TJ, Peter J, McGough DA et al. Activities of amphotericin B and antifungal azoles alone and in combination against Pseudallescheria boydii. *Antimicrob Agents Chemother* 1995; 39: 1361–1364
- 346 Walsh TJ, Petraitis V, Petraitiene R et al. Experimental pulmonary aspergillosis due to Aspergillus terreus: pathogenesis and treatment of an emerging fungal pathogen resistant to amphotericin B. *J Infect Dis* 2003; 188: 305–319
- 347 Walsh TJ, Roden M, Roilides E et al. Concepts in design of comparative clinical trials of antifungal therapy in neutropenic patients. *Int J Antimicrob Agents* 2000; 16: 151–156
- 348 Walsh TJ, Teppler H, Donowitz GR, Maertens JA, Baden LR, Dmoszynska A, Cornely OA, Bourque MR, Lupinacci RJ, Sable CA, dePauw BE. Caspofungin versus liposomal amphotericin B for empirical antifungal therapy in patients with persistent fever and neutropenia. *N Engl J Med* 2004; 351: 1391–1402
- 349 Walsh TJ, Whitcomb P, Piscitelli S et al. Safety, tolerance, and pharmacokinetics of amphotericin B lipid complex in children with hepatosplenic candidiasis. *Antimicrob Agents Chemother* 1997; 41: 1944–1948
- 350 Walsh TJ, Whitcomb PO, Revankar SG et al. Successful treatment of hepatosplenic candidiasis through repeated cycles of chemotherapy and neutropenia. *Cancer* 1995; 76: 2357–2362
- 351 Walzer PD. Mandell, Douglas and Bennet's Principles and Practice of Infectious Diseases. In: Mandell GL, Bennet JR, Dolin R (eds). 5th edition. *Pneumocystis carinii*. Churchill Livingstone, Philadelphia 2000; 2781–2795
- 352 Wells GM, Gajjar A, Pearson TA et al. Brief report. Pulmonary cryptococcosis and Cryptococcus albidus fungemia in a child with acute lymphocytic leukemia. *Med Pediatr Oncol* 1998; 31: 544–546
- 353 Wey SB, Mori M, Pfaller MA et al. Risk factors for hospital-acquired candidemia. A matched case-control study. *Arch Intern Med* 1989; 149: 2349–2353
- 354 Wheat LJ. Rapid diagnosis of invasive aspergillosis by antigen detection. *Transpl Infect Dis* 2003; 5: 158–166
- 355 Wheat J, Sarosi G, McKinsey D, et al., Infectious Diseases Society of America. Practice guidelines for the management of patients with histoplasmosis. *Clin Infect Dis* 2000; 30: 688–695
- 356 Wilcox CM, Darouiche RO, Laine L et al. A randomized, double-blind comparison of itraconazole oral solution and fluconazole tablets in the treatment of esophageal candidiasis. *J Infect Dis* 1997; 176: 227–232
- 357 Wilcox CM, Straub RF, Alexander LN et al. Etiology of esophageal disease in human immunodeficiency virus-infected patients who fail antifungal therapy. *Am J Med* 1996; 101: 599–604
- 358 Wildfeuer A, Seidl HP, Paule I et al. In vitro activity of voriconazole against yeasts, moulds and dermatophytes in comparison with fluconazole, amphotericin B and griseofulvin. *Arzneimittelforschung*. 1997; 47: 1257–1263
- 359 Wingard JR. Infections due to resistant Candida species in patients with cancer who are receiving chemotherapy. *Clin Infect Dis* 1994; 19 (Suppl 1): S49–S53
- 360 Winston DJ, Chandrasekar PH, Lazarus HM et al. Fluconazole prophylaxis of fungal infections in patients with acute leukemia. Results of a randomized placebo-controlled, double-blind, multicenter trial. *Ann Intern Med* 1993; 118: 495–503
- 361 Winston DJ, Hathorn JW, Schuster MG et al. A multicenter, randomized trial of fluconazole versus amphotericin B for empiric antifungal therapy of febrile neutropenic patients with cancer. *Am J Med* 2000; 108: 282–289
- 362 Wong K, Waters CM, Walesby RK. Surgical management of invasive pulmonary aspergillosis in immunocompromised patients. *Eur J Cardiothorac Surg* 1992; 6: 138–142
- 363 Yeghen T, Kibbler CC, Prentice HG et al. Management of invasive pulmonary aspergillosis in hematology patients: a review of 87 consecutive cases at a single institution. *Clin Infect Dis* 2000; 31: 859–868
- 364 Yu VL, Muder RR, Poorsattar A. Significance of isolation of Aspergillus from the respiratory tract in diagnosis of invasive pulmonary aspergillosis. Results from a three-year prospective study. *Am J Med* 1986; 81: 249–254