

Mises au point interactives – Dermatoses inflammatoires

Prise en charge thérapeutique de la maladie de Verneuil : entre traitements médicaux, chirurgie et thérapies du futur



O. COGREL

Unité de Dermatologie interventionnelle,
Service de Dermatologie, CHU de BORDEAUX.

La maladie de Verneuil ou hidradénite suppurée (HS) est une affection folliculaire caractérisée par des nodules inflammatoires douloureux et récidivants classiquement situés dans les plis. Ils s'associent à des lésions rétentionnelles (kystes et comédons) et peuvent évoluer vers un processus cicatriciel très particulier avec des fistules et des cicatrices en pont ou des cicatrices en corde (**fig. 1**).

Sa prévalence a été évaluée récemment dans une étude cas-témoins, effectuée sur une cohorte de donneurs de sang au Danemark, à 1,8 % [1]. De façon attendue, les donneurs de sang avec HS étaient dans ce travail plus jeunes, avaient un indice de masse corporelle (IMC) supérieur et fumaient par rapport au groupe contrôle.

Sur le plan physiopathologique, on sait que l'HS est caractérisée par une hyperkératose de l'ostium folliculaire, celle-ci étant liée à des facteurs exogènes (tabagisme, obésité, facteurs mécaniques de friction, micro-organismes) et des facteurs endogènes génétiquement déterminés (mutations de gènes codant pour une gamma-sécrétase impliquée dans la voie de signalisation NOTCH). Une revue récente propose un modèle physiopathologique avec un processus en 3 phases :

- occlusion folliculaire et dilatation ;
- rupture folliculaire et réponse inflammatoire ;
- phase d'état avec fistules qui se surinfectent (**fig. 2**) [2].

Les bactéries, en particulier les anaérobies (*Porphyromonas, Prevotella...*), interviendraient dans la progression mais ne seraient pas à l'origine de la maladie qui ne doit pas être considérée comme une authentique maladie infectieuse [3].

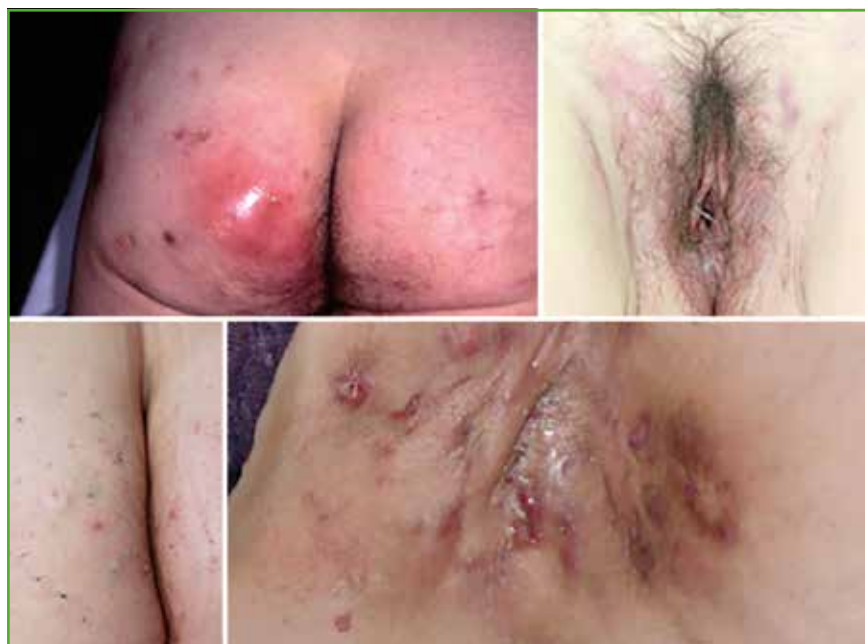

Fig. 1 : Nodules inflammatoires des fesses et de la région génitale, lésions rétentionnelles, fistules et brides cicatricielles.

Mises au point interactives – Dermatoses inflammatoires

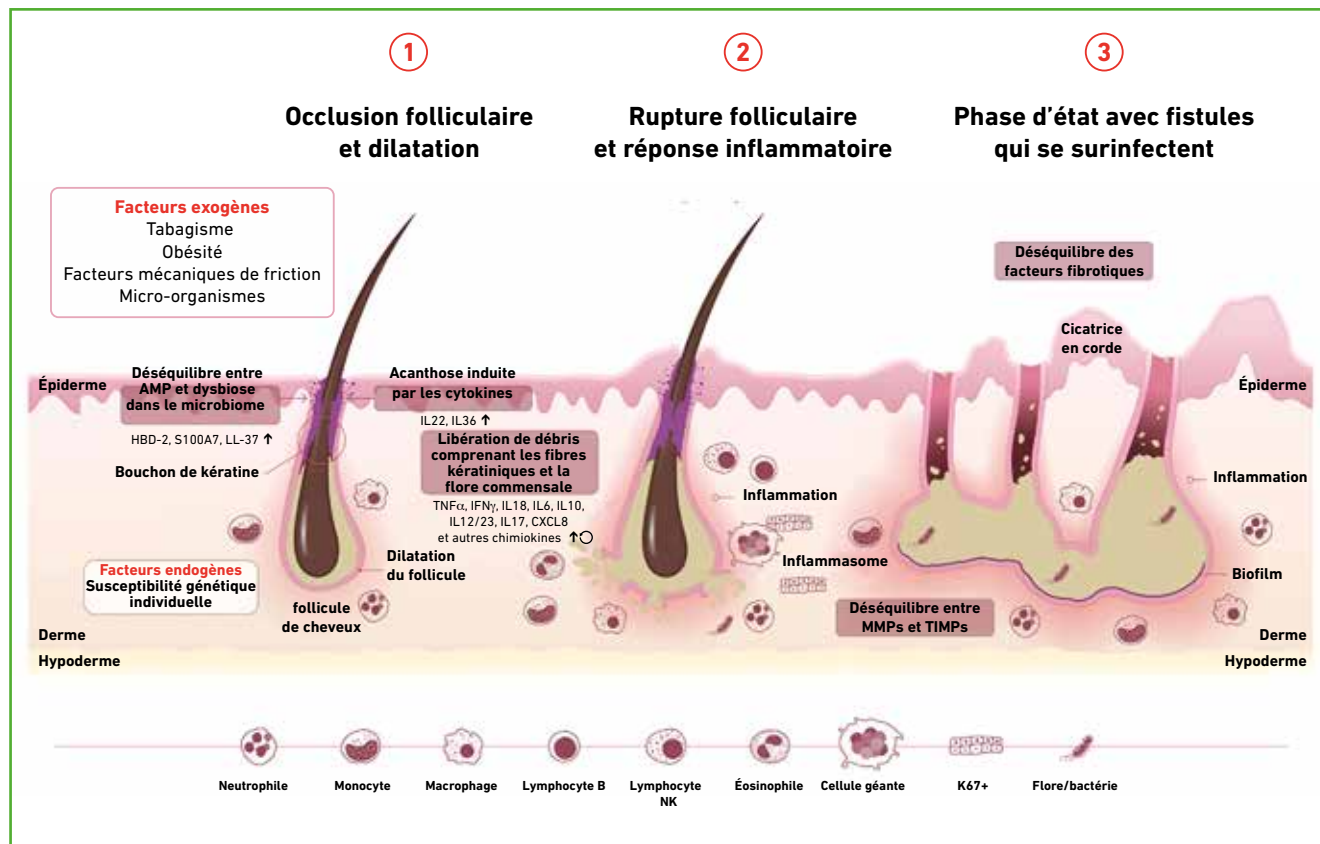


Fig. 2 : Phases évolutives de l'hidradénite suppurée (d'après Allard RJV Vossen et al.).

Cliniquement, l'HS est une maladie très hétérogène, ce qui explique en partie le retard diagnostique. La première classification, dont l'objectif était de démembrer les différents phénotypes, a été proposée en 2013 par l'équipe de Créteil avec 3 formes [4]:

- LC1 mammaire axillaire, féminine (la plus fréquente);
- LC2 folliculaire avec des lésions rétionnelles en dehors des plis s'intégrant dans une triade ou tétrade folliculaire (comportant cellulite disséquante du cuir chevelu et/ou sinus pilonidal présente dans 27 % des cas d'HS [5]);
- LC3 glutéales chez des hommes avec un IMC normal.

Depuis, plusieurs classifications alternatives ont été proposées qui distinguent finalement des formes classiques inflammatoires localisées dans les plis, des formes atypiques folliculaires en dehors

des plis ou au visage et des formes syndromiques considérées comme d'authentiques maladies auto-inflammatoires [6]. En effet, l'inflammasome est activé soit par le relargage dans le derme du contenu folliculaire (fibres de kératines, flore commensale, PAMPS [Pathogen Associated Molecular Pattern] et DAMPS [Danger Associated Molecular Pattern]), soit en raison de mutations de gènes impliqués dans l'immunité innée (*PSTPIP1*, *NRLP*) [2]. Ces mutations sont à l'origine de syndromes qui induisent une réponse auto-inflammatoire médiée par les polynucléaires neutrophiles avec une inflammation aseptique de la peau et des articulations, et associée à des degrés divers HS, acné, *Pyoderma gangrenosum*, arthrite et psoriasis (PAPA [arthrite purulente, acné et PG], PAPASH [arthrite purulente, acné, PG et HS], PASH [PG, acné, HS], PASS [PG, acné, HS et spondylarthrite ankylosante HLAB27 +]) (fig. 3) [7].

Un travail récent a également montré qu'il existait une forte prévalence (38 %) de variants de la mutation *MFEV* de la fièvre familiale méditerranéenne dans une population turque présentant une HS sévère syndromique ou non (seulement 4,2 % d'entre eux présentaient les signes de la *MFEV*) [8].

Les recommandations britanniques et américaines ont été publiées respectivement en 2018 et 2019 [9, 10]. La prise en charge initiale doit apprécier le stade de gravité de la maladie, c'est-à-dire la classification de Hurley (les formes Hurley 3 relevant de centres spécialisés). Il faut évaluer le nombre de lésions et le nombre de poussées mensuelles, la douleur par une échelle visuelle analogique et le DLQI (*Dermatology Life Quality Index*). Il est très important de rechercher des comorbidités cardiovasculaires (poids, bilan métabolique, glycémie...) et d'éva-

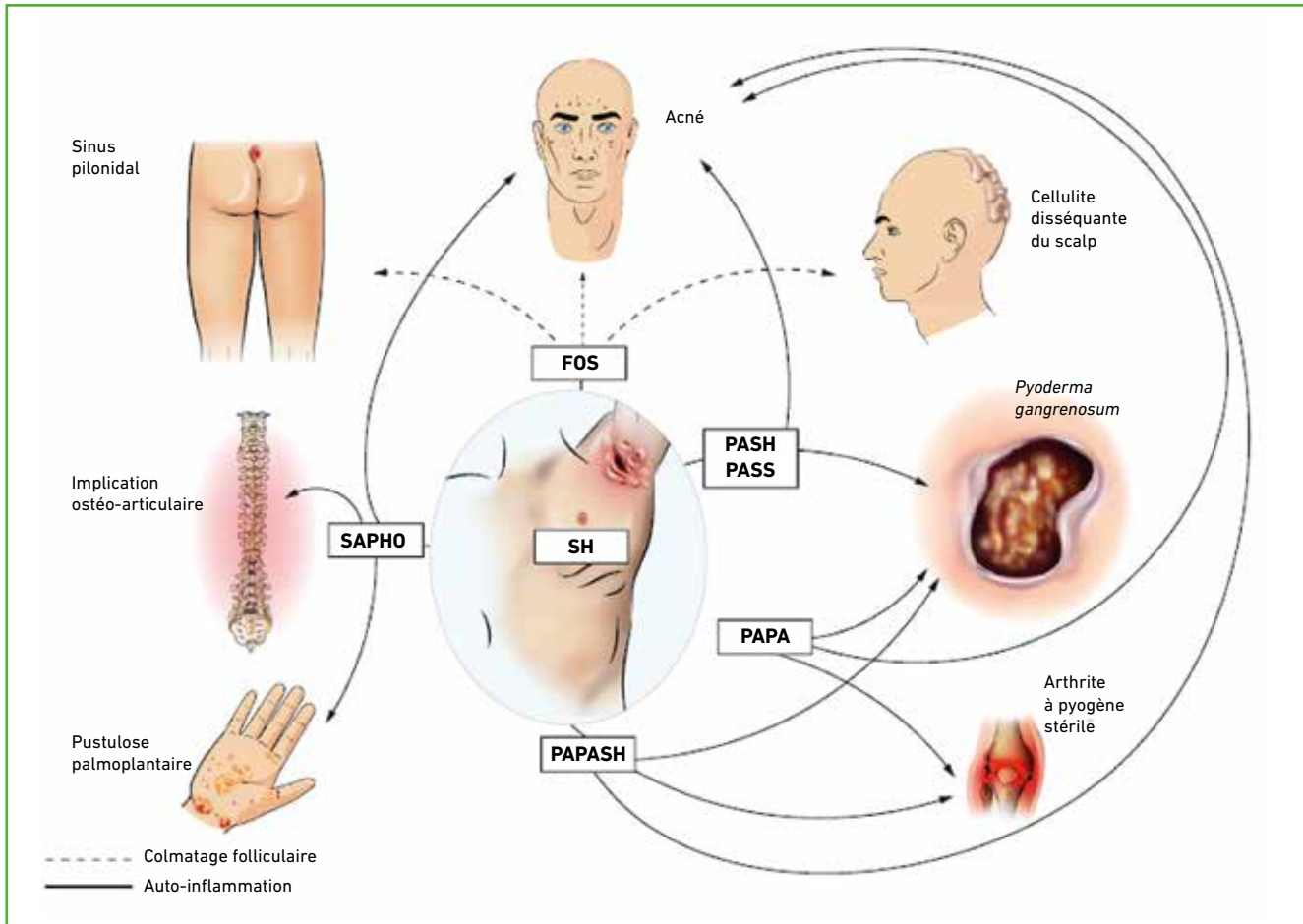


Fig. 3: Formes syndromiques d'HS (d'après [7]).

luer l'anxiété, les signes dépressifs (33 % des patients HS présentant des signes de dépression majeurs) et le risque suicidaire (2 fois plus élevé par rapport à la population générale). Il faut, lorsque cela est requis, proposer une prise en charge du tabagisme et de la consommation de cannabis, dont la prévalence est de 34 % dans une étude récente (addictologie), ainsi que du surpoids (diététicienne).

Le traitement des formes mineures relève en première intention de tétracyclines (doxycycline ou lymécycline) 100 à 200 mg/j. Il faut ensuite refaire une évaluation au bout de 12 semaines. Pour les formes sévères, en cas d'échec des tétracyclines, l'association clindamycine-rifampicine reste préconisée pour nos confrères britanniques et américains. Cette

association est discutée car l'induction enzymatique de la rifampicine inactive la clindamycine et équivaut à prescrire la rifampicine en monothérapie. Or, cet antibiotique doit être préservé pour éviter la pression de sélection, d'une part, du staphylocoque *aureus* et, d'autre part, du bacille tuberculeux. Par ailleurs, un essai comparatif a montré qu'il n'y avait pas de différence significative entre clindamycine seule et association clindamycine-rifampicine à 8 semaines [11]. Cette bithérapie ne fait donc plus partie des recommandations françaises proposées récemment par le centre de preuves qui recommandent comme alternative soit l'association ceftriaxone (1 g/j en SC, IM ou IV si poids < 60 kg; 2 g/j si > 60 kg)-métronidazole (500 mg × 3/j), soit l'association lévofloxacine

(1-2 g/jour)-clindamycine (600 mg × 3/j) pendant 15-21 jours, soit de très courtes périodes avant passage à une biothérapie ou à une chirurgie large [12].

Parmi les biologiques, deux options sont possibles : l'infliximab (hors AMM) à la dose de 5 mg/kg/6-8 semaines même si une étude récente qui s'est intéressée au maintien de l'infliximab recommande 10 mg/kg/6-8 semaines, soit l'adalimumab 160/80/40 mg/semaine qui a l'AMM mais n'est pas remboursé en France. Plusieurs essais sont actuellement en cours évaluant de potentielles alternatives futures. Un essai évalue le secukinumab (anticorps monoclonal anti-IL17A) car le taux sérique d'IL17 est augmenté chez les patients HS [13]. Ce traitement fait l'objet d'une attention

Mises au point interactives – Dermatoses inflammatoires

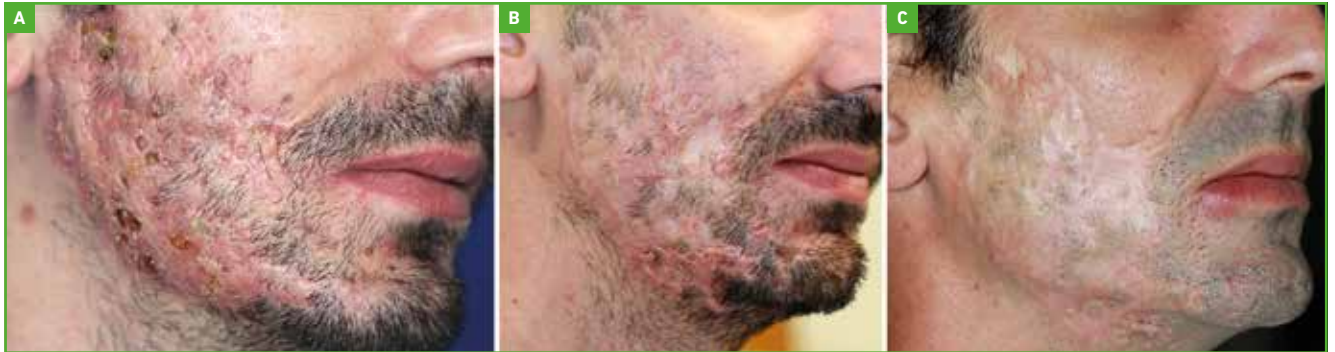

Fig. 4A : Acné conglobata avant traitement ; B : après infliximab ; C : après laser CO₂.

particulière en raison du surrisque de maladies inflammatoires du tube digestif chez les patients atteints d'HS et qui sont aggravées par les anti-IL17 (maladie de Crohn, données poolées OR : 2,12 ; IC 95 % : 1,46-3,08 ; rectocolite hémorragique OR : 1,51, IC 95 % : 1,25-1,82) [14]. Le guselkumab a montré une efficacité dans une série rétrospective [15] et fait l'objet d'un essai de phase III qui est actuellement en cours ainsi que les inhibiteurs du complément C5a (IFX-1). Un essai randomisé évaluant l'apremilast montre aussi une amélioration significative à 16 semaines sur le score HiSCR [16]. Les anti-IL1 peuvent par ailleurs être discutés dans les formes syndromiques d'HS. Enfin, des données rétrospectives rapportent l'efficacité de la metformine 1,5 g/jour chez des patientes en surpoids [17].

Conclusion

Une étude transversale a montré récemment une prévalence de l'acné de 15,2 % chez les patients HS (*versus* 2,9 % dans une population contrôle) sans que soit précisé véritablement le phénotype des patients [18]. L'acné et l'HS ont une physiopathologie très proche même s'il est admis que la glande sébacée n'est pas impliquée dans l'HS. On sait aussi que l'acné conglobata est une forme sévère et chronique d'acné caractérisée par des nodules inflammatoires, des abcès et des fistules au visage laissant des cicatrices très fibreuses et en pont, qu'il existe fré-

quemment une aggravation des lésions sous isotrétinoïne, surtout lorsqu'on dépasse 10 mg/jour, et que les anti-TNF α sont efficaces. Il est donc licite de s'interroger sur les liens entre acné conglobata et HS et de considérer peut-être que l'acné conglobata constitue une authentique forme faciale d'HS (fig. 4) [19].

La prise en charge chirurgicale de ces lésions faciales cicatricielles fait appel à des débridements ou *deroofting* au laser CO₂ et diffère sensiblement de la prise en charge des cicatrices d'acné.

BIBLIOGRAPHIE

1. SHALOM G, COHEN AD. The epidemiology of hidradenitis suppurativa: what do we know? *Br J Dermatol*, 2019;180:712-713.
2. VOSSEN ARJV, VAN DER ZEE HH, PRENS EP. Hidradenitis Suppurativa: A Systematic Review Integrating Inflammatory Pathways Into a Cohesive Pathogenic Model. *Front Immunol*, 2018;14:9:2965.
3. Naik HB, Nassif A, Ramesh MS *et al*. Are Bacteria Infectious Pathogens in Hidradenitis Suppurativa? Debate at the Symposium for Hidradenitis Suppurativa Advances Meeting, November 2017. *J Invest Dermatol*, 2019;139:13-16.
4. CANOUI-POITRINE F, LE THUAUT A, REVUZ JE *et al*. Identification of three hidradenitis suppurativa phenotypes: latent class analysis of a cross-sectional study. *J Invest Dermatol*, 2013;133:1506-1511.

5. BENHADOU F, VAN DER ZEE HH, PASCUAL JC *et al*. Pilonidal sinus disease: an intergluteal localization of hidradenitis suppurativa/acne inversa: a cross-sectional study among 2465 patients. *Br J Dermatol*, 2019.
6. ALAVI A, PIGUET V. Genotype-phenotype correlation in inherited hidradenitis suppurativa: one step forward, one step back. *Br J Dermatol*, 2019;181:443-444.
7. GASPARIC J, THEUT RIIS P, JEMEC GB. Recognizing syndromic hidradenitis suppurativa: a review of the literature. *J Eur Acad Dermatol Venereol*, 2017; 31:1809-1816.
8. VURAL S, GÜNDOĞDU M, GÖKPINAR İLİ E *et al*. Association of pyrin mutations and autoinflammation with complex phenotype hidradenitis suppurativa: a case-control study. *Br J Dermatol*, 2019;180:1459-1467.
9. INGRAM JR, COLLIER F, BROWN D *et al*. British Association of Dermatologists guidelines for the management of hidradenitis suppurativa (acne inversa) 2018. *Br J Dermatol*, 2019;180:1009-1017.
10. ALIKHAN A, SAYED C, ALAVI A *et al*. North American clinical management guidelines for hidradenitis suppurativa: A publication from the United States and Canadian Hidradenitis Suppurativa Foundations: Part I: Diagnosis, evaluation, and the use of complementary and procedural management. *J Am Acad Dermatol*, 2019;81:76-90.
11. CAPOSIENA CARO RD, CANNIZZARO MV, BOTTI E *et al*. Clindamycin *versus* clindamycin plus rifampicin in hidradenitis suppurativa treatment: Clinical and ultrasound observations. *J Am Acad Dermatol*, 2019;80:1314-1321.
12. Centre de preuves en dermatologie ; recommandations françaises sur l'hidradénite suppurée.
13. MATUSIAK Ł, SZCZĘCH J, BIENIEK A *et al*. Increased interleukin (IL)-17 serum lev-

els in patients with hidradenitis suppurativa: Implications for treatment with anti-IL-17 agents. *J Am Acad Dermatol*, 2017;76:670-675.

14. CHEN WT, CHI CC. Association of Hidradenitis Suppurativa With Inflammatory Bowel Disease: A Systematic Review and Meta-analysis. *JAMA Dermatol*, 2019.

15. CASSERES RG, KAHN JS, HER MJ *et al.* Guselkumab in the treatment of hidradenitis suppurativa: A retrospective chart review. *J Am Acad Dermatol*, 2019;81:265-267.

16. KERDEL FR, AZEVEDO FA, KERDEL DON C *et al.* Apremilast for the Treatment of Mild-to-Moderate Hidradenitis Suppurativa in a Prospective, Open-Label, Phase 2 Study. *J Drugs Dermatol*, 2019;18:170-176.

17. JENNINGS L, HAMBLY R, HUGHES R *et al.* Metformin use in hidradenitis suppurativa. *J Dermatolog Treat*, 2019:1-3.

18. WERTENTEIL S, STRUNK A, GARG A. Overall and subgroup prevalence of acne vulgaris among patients with hidradenitis suppurativa. *J Am Acad Dermatol*, 2019;80:e131-e132.

19. REVUZ J, POLI F. [Acne conglobata: Fact or fiction?] *Ann Dermatol Venereol*, 2019;146:1-3.

L'auteur a déclaré les liens d'intérêts suivants: Novartis, AbbVie, Janssen, Celgene (orateur ou consultant).

réalités

Thérapeutiques en DERMATO-VÉNÉROLOGIE

oui, je m'abonne à *Réalités Thérapeutiques en Dermato-Vénérologie*

Médecin : 1 an : 60 € 2 ans : 95 €

Étudiant/Interne : 1 an : 50 € 2 ans : 70 €
(joindre un justificatif)

Étranger : 1 an : 80 € 2 ans : 120 €
(DOM-TOM compris)

Bulletin à retourner à : Performances Médicales
91, avenue de la République – 75011 Paris
Déductible des frais professionnels



Bulletin d'abonnement

Nom :
Prénom :
Adresse :
Ville/Code postal :
E-mail :

Règlement

Par chèque (à l'ordre de Performances Médicales)

Par carte bancaire n°
(à l'exception d'American Express)

Date d'expiration : Cryptogramme :

Signature :