

La prise en charge chirurgicale de la maladie de Verneuil

Philippe Guillem

Service de Chirurgie viscérale et digestive, Clinique du Val d'Ouest, Ecully, France

La chirurgie est l'une des options essentielles de la prise en charge de la maladie de Verneuil, et le chirurgien doit être informé pour assurer à la fois un diagnostic précoce et une prise en charge optimale. La chirurgie doit s'intégrer dans une prise en charge pluridisciplinaire impliquant dermatologue et acteurs paramédicaux et sociaux. Il n'existe pas à l'heure actuelle de recommandations basées sur des études scientifiques de qualité. L'objectif principal de la chirurgie est l'absence de récurrence dans la zone opérée. La priorité doit être donnée à l'excision globale de la ou des lésions, la cicatrisation pouvant être obtenue selon plusieurs méthodes (cicatrisation secondaire, suture primaire, greffe de peau, lambeau). La cicatrisation secondaire (lourde en termes de soins post-opératoires) nous semble donner le plus de garanties de remplir l'objectif de la disparition pérenne de la maladie dans la zone opérée. La chirurgie doit être discutée quel que soit le stade de la maladie dès lors que la lésion devient gênante pour le patient par son étendue et/ou sa dépendance ou sa résistance aux topiques locaux et aux traitements médicaux systémiques.

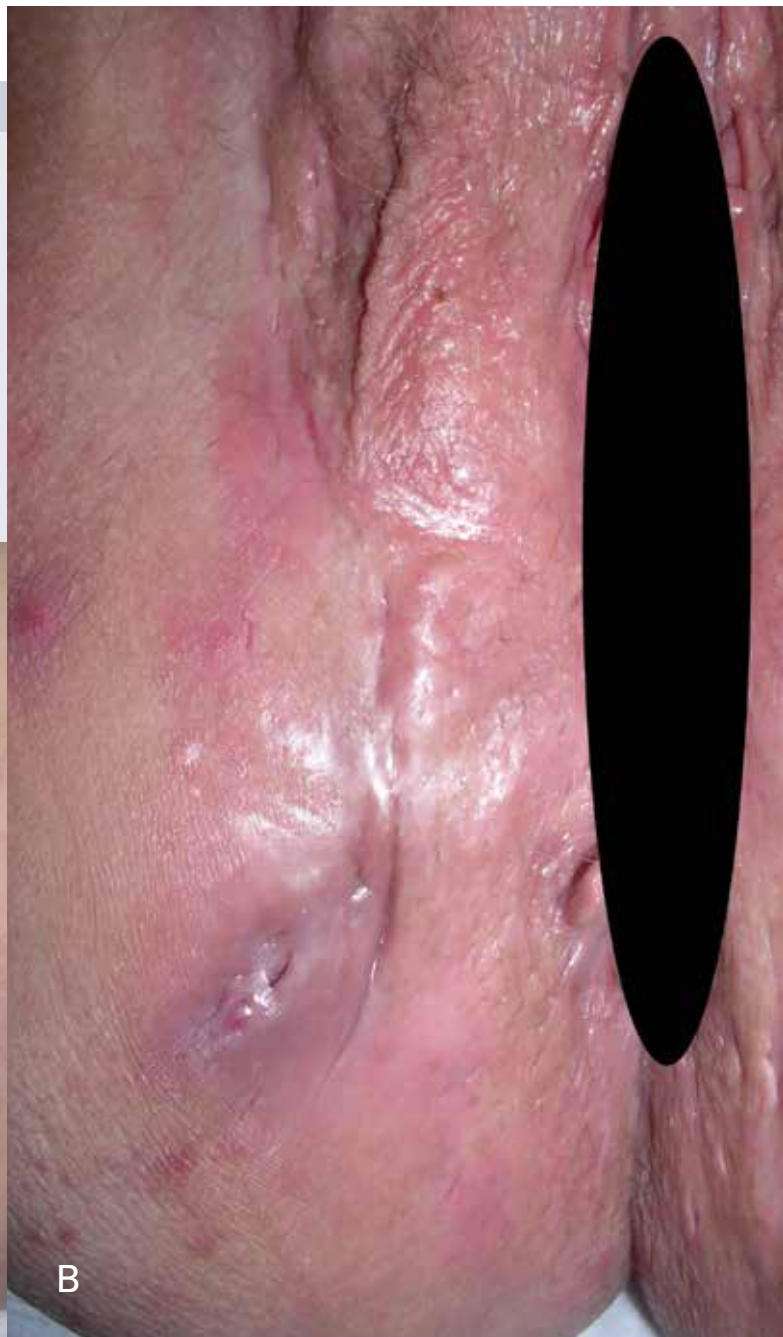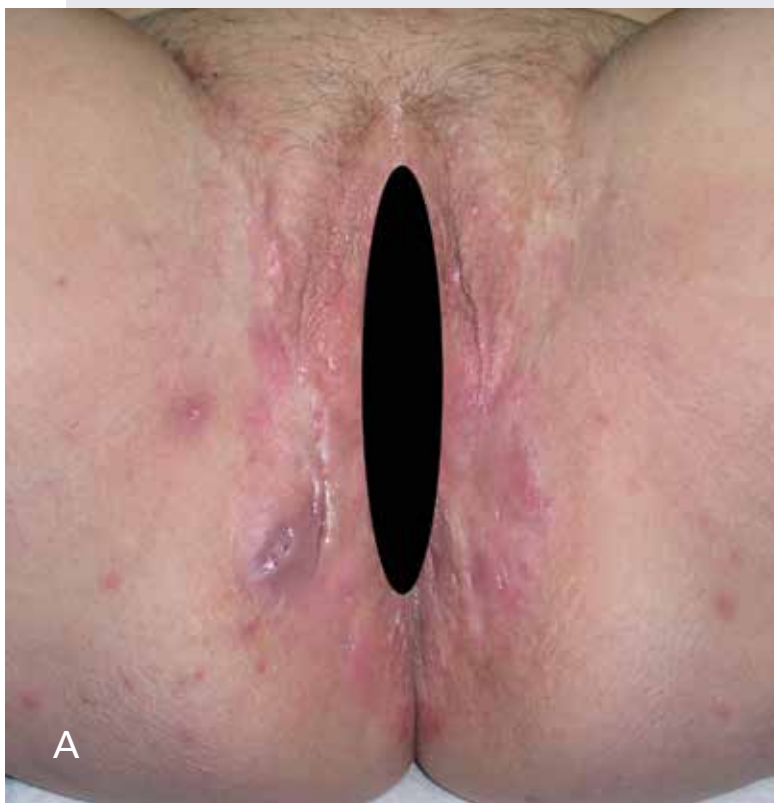Lors de sa description structurée de la maladie en 1864, Aristide Verneuil la classait d'emblée dans «les affections chirurgicales des glandes sudoripares» (1). Il est évident que ce chirurgien des Hôpitaux de Paris n'avait pas tellement d'autres outils thérapeutiques que le bistouri. L'arsenal s'est bien enrichi en un siècle et demi et est en passe de s'étoffer encore avec l'arrivée imminente, dans la pratique clinique, des anti-TNF α . Il n'en reste pas moins que la chirurgie est encore l'une des options thérapeutiques à discuter en première intention. C'est dire la nécessité qu'ont les chirurgiens (généralistes, viscéralistes, urgentistes, plasticiens...) de se former dans le diagnostic et le traitement de la maladie de Verneuil. Mais le chirurgien n'est pas seul: la prise en charge idéale résulte de l'interaction synergique entre quatre intervenants partenaires que sont l'association de patients, le dermatologue, le chirurgien... et le patient lui-même.

UN EXEMPLE CONCRET DE PRISE EN CHARGE

Mme T., 50 ans, est atteinte d'une maladie de Verneuil axillaire et inguino-vulvaire bilatérale depuis l'âge de 31 ans. Elle fume, n'a pas d'antécédent familial et son index de masse corporelle est de 29,8 (86kg pour 1m70). Un traitement par rifampicine (600mg/j) et clindamycine (600mg/j) a dû être interrompu en raison d'une hépatite cytolytique et elle est adressée alors au chirurgien par une association de patients. Une excision axillaire bilatérale large avec cicatrisation secondaire est réalisée. Les lésions inguino-vulvaires sont actives, abcédées à droite, mais on lui découvre un cancer du sein. On se contente d'une incision simple de l'abcès inguino-vulvaire et elle est adressée au dermatologue spécialiste pour discuter d'une antibiothérapie de couverture pour toute la durée de la phase active de traitement du cancer du sein (chirurgie et

Figure 1: Exemple d'exérèse chirurgicale large pour maladie de Verneuil inguino-vulvaire et para-anales bilatérale.

- A: Aspect pré-opératoire.
- B: Vue rapprochée de la région droite. La principale lésion est para-anales droite avec écoulement purulent permanent à l'origine de la plainte de la patiente. Il existe aussi à la palpation une lésion immédiatement située à côté de la grande lèvre.
- C: Injection intra-lésionnelle (par l'orifice fistuleux pré-existant) de bleu de méthylène.
- D: L'exérèse est guidée par la coloration, qui est éventuellement renouvelée au cours de la dissection. Chez cette patiente, l'injection de colorant montre que la lésion para-anales remonte vers le sillon inguino-vulvaire, imposant une large résection en monobloc.
- E: La lésion gauche est pareillement étendue quoique moins profonde. L'aspect présenté est celui de la fin d'intervention avant la mise en place du méchage.

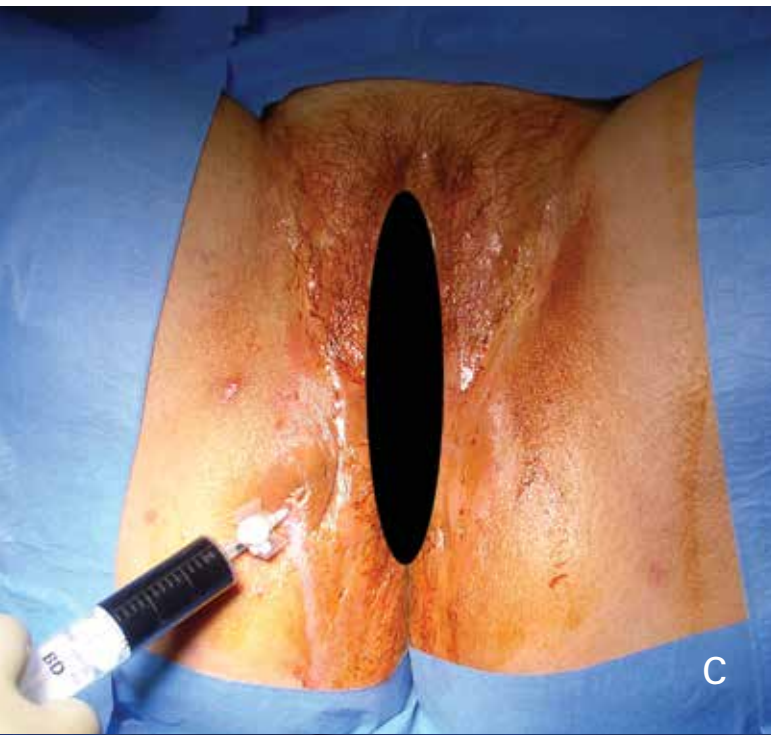


radiochimiothérapie). De la doxycycline (200mg/j) est donnée, secondairement ramenée à 100mg/j devant la bonne réponse des lésions à l'antibiothérapie et la fin du traitement anticancéreux (hormonothérapie préventive). Les lésions inguino-vulvaires bilatérales s'activent à nouveau, à l'origine d'un écoulement purulent peu douloureux qui gêne la patiente. L'exploration chirurgicale montre la diffusion des lésions depuis les sillons inguino-vulvaires jusqu'aux régions para-anales, imposant une exérèse large (Figure 1).

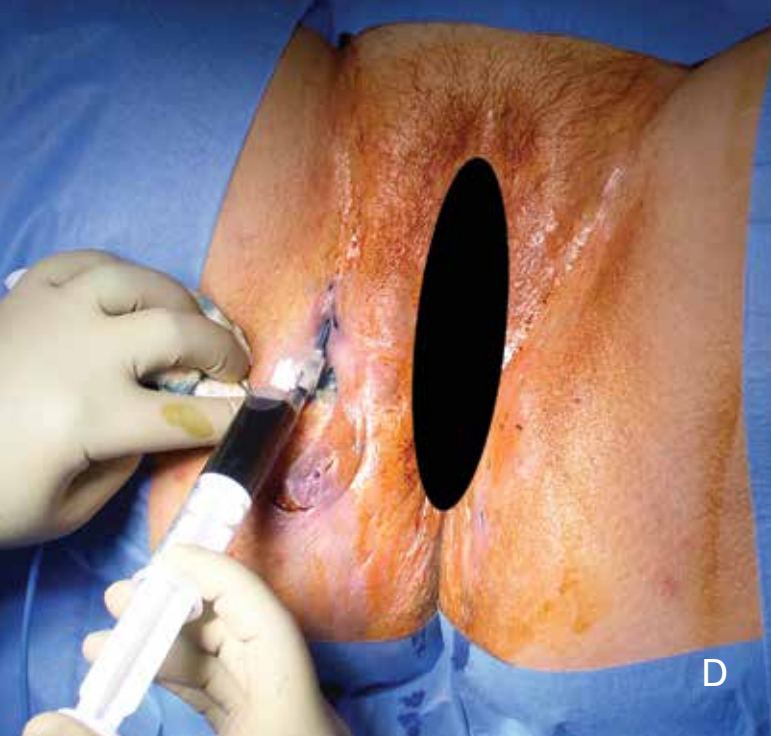
Ce cas clinique illustre parfaitement les difficultés de la prise en charge médico-chirurgicale, entre les effets indésirables et les limites des antibiotiques, l'intercurrence d'une autre pathologie a priori sans lien avec la maladie de Verneuil, l'évolution possiblement à bas bruit de la pathologie, les surprises parfois réservées par l'exploration chirurgicale et la lourdeur potentielle du geste. Seul un dialogue constant entre le patient, le chirurgien et le dermatologue permet d'assurer une prise en charge personnalisée.

POURQUOI ET QUAND OPÉRER POUR MALADIE DE VERNEUIL?

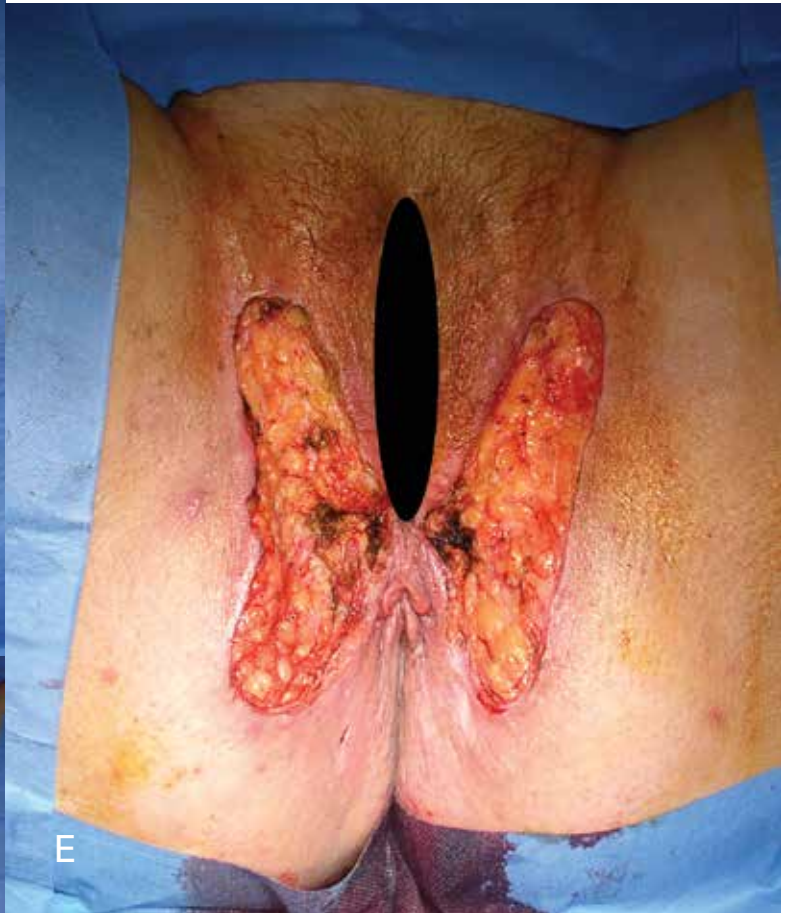L'objectif premier de la chirurgie est d'éviter la récurrence au niveau de la zone opérée. C'est la condition essentielle pour que le patient retire un bénéfice d'un geste qui reste encore lourd dans sa réalisation (hospitalisation, anesthésie) et ses conséquences (soins post-opératoires, douleurs, cicatrices résiduelles) et qu'il ne s'éloigne pas des soignants en les jugeant inefficaces. Un objectif secondaire est qu'en une ou plusieurs fois, on ait enlevé la totalité des lésions qui altèrent la qualité de vie du patient. Restent alors éventuellement les petites lésions, synchrones ou futures, que le patient ignore ou arrive à gérer seul par des soins locaux simples. Le dernier objectif consiste à mettre le patient à l'abri d'une dégénérescence cancéreuse. Dans la littérature, celle-ci ne survient que pour des plaies ayant évolué sur plusieurs dizaines d'années, ayant résisté à tous les traitements médicaux, le plus souvent chez des hommes et pour des localisations périnéales (2). Un patient



C



D



E

suivi et traité pour ses lésions n'a pas de risque particulier de développer un cancer sur une maladie de Verneuil.

Les indications chirurgicales découlent des objectifs ainsi définis. On peut considérer que le chirurgien va intervenir quand le patient est gêné par ses lésions (douleurs, écoulements, odeurs...) et qu'il n'arrive plus à les gérer avec les soins locaux simples et/ou avec les traitements médicaux prescrits (sévérité de la lésion, extension locale au fil du temps ou répétition trop rapide des poussées inflammatoires). La chirurgie doit alors impérativement s'inscrire dans une prise en charge multidisciplinaire associant de façon concertée les autres mesures thérapeutiques spécifiques, mais aussi la gestion de la douleur (en péri-opératoire comme en dehors des interventions), la prise en charge des facteurs de risque (tabac, surpoids), le

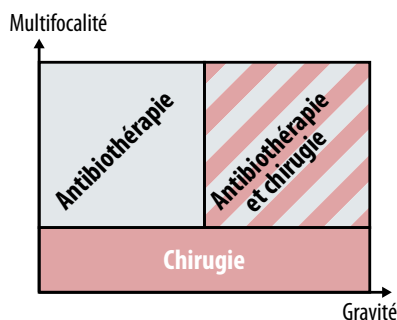
soutien psychologique ou encore l'aide sociale. La combinaison de la chirurgie avec les traitements médicaux au long cours (antibiotiques ou bientôt anti-TNF α) dépend de la gravité de la maladie (stades de Hurley par exemple) et du nombre des localisations (Figure 2). Un cas particulier est représenté par l'urgence.

PRISE EN CHARGE CHIRURGICALE URGENTE: QUE FAIRE?

L'urgence est dominée par la douleur intense ressentie par le patient. L'objectif principal est alors la sédation de la douleur. Pour les abcès volumineux, la seule option est l'incision simple. L'anesthésie générale est souhaitable. On préférera l'excision d'une partie de la peau superficielle, en regard de l'abcès, pour faciliter l'éventuel méchage post-opératoire (technique de marsupialisation décrite ci-dessous). Se discute le curetage du fond de la plaie. Il n'est a priori pas nécessaire d'accompagner la chirurgie d'une antibiothérapie. La plaie est gérée en cicatrisation dirigée (cicatrisation secondaire). Information est donnée au patient sur les soins infirmiers post-opératoires, le risque majeur de défaut de cicatrisation (fistulisation chronique) et de récurrence après une incision simple (3) et la nécessité d'un suivi. Le recours aux services d'urgence est souvent l'une des premières consultations médicales du patient pour la maladie et l'enjeu diagnostique est réel. Une question simple sur la présence d'autres lésions cutanées, antérieures ou synchrones, doit ainsi être systématiquement posée à tout patient consultant en urgence pour un abcès.

Figure 2: Critères de choix entre chirurgie et/ou antibiothérapie pour le traitement des lésions gênantes de la maladie de Verneuil.

Le caractère gênant ou non d'une lésion est déterminé en première intention par le patient en fonction de l'importance de la détérioration de sa qualité de vie. Les lésions non gênantes (sauf peut-être celles qui sont localement étendues) ne justifient aucun traitement spécifique. La lésion unique relève a priori d'un traitement local (chirurgie) plutôt que d'un traitement général (antibiothérapie). Les lésions multiples et peu graves sont bien ciblées par l'antibiothérapie. Les lésions multiples et localement étendues doivent bénéficier d'une prise en charge médico-chirurgicale. La place des anti-TNF α dans ce schéma thérapeutique reste à définir.



UN PRINCIPE FONDAMENTAL: L'EXCISION COMPLÈTE

L'excision complète de la lésion est une priorité du chirurgien. Il doit tenir compte de la propension de la maladie à s'étendre sous la forme de galeries sous-cutanées, reliant parfois plusieurs lésions distantes de plusieurs millimètres, voire centimètres. La résection peut être guidée latéralement et en profondeur par l'injection au sein de la lésion (idéalement par un orifice fistuleux préexistant) d'un colorant de type bleu de méthylène (4), même si l'inflammation et l'œdème peuvent oblitérer une galerie qui ne serait alors pas colorée. Il n'existe pas à l'heure actuelle de moyen pré- ou peropératoire idéal pour évaluer précisément l'étendue des lésions et guider la résection. Quelques auteurs ont rapporté l'intérêt potentiel de l'échographie (éventuellement 3D) et de l'IRM, sans que l'on puisse pour l'instant les recommander sur la base d'un réel bénéfice par rapport à l'exploration chirurgicale (5-7). Le consensus se fait sur le respect d'une

marge de sécurité de 1 à 2cm par rapport aux limites de la lésion enlevée (8). En cas de lésions étendues et confluentes (stade III), la règle est d'étendre la résection à toute la région. Lorsqu'il s'agit d'une lésion unique, petite ou moyenne, la logique est de n'enlever que la lésion. Entre ces deux extrêmes, il n'y a pas de recommandation établie quant à la nécessité d'enlever toute la zone (exemple: toute la région pileuse du pli axillaire) ou de ne résecter que les endroits réellement atteints (quitte à laisser des intervalles de peau apparemment saine mais potentiellement source de récurrence). La démarche d'excision complète des lésions est parfois compatible avec l'urgence: pour les petits abcès, il est dommage de ne faire qu'une incision quand une excision est possible sans un trop large sacrifice cutané. En dehors des prises en charge envisagées d'emblée comme médico-chirurgicales, en péri-opératoire immédiat, il n'y a pas de données sur l'intérêt d'une antibioprophylaxie ou ses modalités.

Il est à noter que le principe de l'excision complète de la lésion n'est pas respecté dans la technique dite de marsupialisation (ou *deroofting* pour les auteurs anglo-saxons) (9, 10). Cette technique est logiquement réservée aux lésions peu étendues et est compatible avec la prise en charge en urgence. Elle consiste à enlever le «toit» de la lésion et idéalement à en cureter le fond. La plaie est alors a priori gérée en cicatrisation secondaire. Une technique chirurgicale voisine de la marsupialisation est la vaporisation laser (laser CO₂) du toit des lésions, technique encore en cours de standardisation mais dont les résultats semblent encourageants (11, 12).

QUE FAIRE DE LA PERTE DE SUBSTANCE CUTANÉE APRÈS EXCISION?

Après l'excision du tissu pathologique, plusieurs options s'offrent au chirurgien pour gérer la plaie (13, 14), entre deux extrêmes simples: la cicatrisation dirigée et la suture directe. Le choix dépend évidemment de la taille de la perte de substance cutanée et sous-cutanée, de la forme de la plaie, de la qualité du tissu sous-jacent, de la disponibilité du tissu de recouvrement ou encore des souhaits du patient. Chaque technique a ses avantages et ses inconvénients (Tableau 1).

Tableau 1: Avantages et inconvénients des trois grandes modalités de gestion des plaies après excision chirurgicale pour maladie de Verneuil.

Modalités	Avantages	Inconvénients
Suture primaire	<ul style="list-style-type: none"> Rapidité de la cicatrisation Bon résultat esthétique 	<ul style="list-style-type: none"> Limitée aux petites pertes de substance Risque infectieux
Cicatrisation secondaire (cicatrisation dirigée)	<ul style="list-style-type: none"> Certitude de la cicatrisation Faible douleur habituellement Mobilisation rapide Faible durée d'hospitalisation 	<ul style="list-style-type: none"> Longue durée des soins Rétraction des cicatrices
Greffes de peau et lambeaux	<ul style="list-style-type: none"> Couverture des larges pertes de substance Limitation de la rétraction Rapidité de la cicatrisation si la greffe ou le lambeau sont viables 	<ul style="list-style-type: none"> Nécessité d'un site donneur (conséquences douloureuses et esthétiques) Résultat esthétique incertain Immobilisation Longue durée d'hospitalisation Risque infectieux

La technique qui donne le plus de garanties de remplir l'objectif principal (absence de récurrence dans la zone opérée) est probablement la cicatrization secondaire qui évite «d'enfermer» des bactéries résiduelles dans une plaie fermée: au fur et à mesure de la progression du tissu de granulation, les bactéries sont progressivement amenées à la surface. Un méchage quotidien (au moins au début) est nécessaire et priorité est donnée actuellement aux alginates de calcium ou aux hydrocellulaires, qui ont donné des résultats similaires dans cette indication (pas d'étude spécifique cependant sur la maladie de Verneuil). Ce mode de cicatrization est compatible avec une chirurgie en ambulatoire. Les principales complications sont l'infection et le saignement. Le délai de cicatrization, variable selon l'étendue de la plaie et les capacités individuelles de renouvellement des tissus (tabagisme, troubles métaboliques), peut être raccourci par l'utilisation des substituts dermiques (15), de la thérapie par pression négative (16) ou de l'oxygénothérapie hyperbare (17, 18).

La suture primaire n'est techniquement possible que pour les petites pertes de substance. Permettant la cicatrization la plus rapide, elle expose le patient à l'enfermement de bactéries dans la plaie et donc à l'infection de la plaie et/ou à la récurrence. Il n'y a pas de données permettant de recommander une antibioprophylaxie d'accompagnement pour réduire ce risque. Il en est de même pour les techniques chirurgicales de recouvrement d'une perte de substance plus large par greffe de peau mince ou de peau épaisse, ou par lambeau, qui se caractérisent elles aussi par un risque infectieux. Une surveillance rapprochée est donc nécessaire (classiquement sous la forme d'une hospitalisation de plusieurs jours), également indispensable pour évaluer la vitalité du tissu de remplacement. Pour limiter le risque infectieux, on peut aussi attendre quelques jours avant de recouvrir la plaie, le temps de vérifier la vitalité du tissu de granulation, l'absence d'infection patente et de lésion méconnue (19). Il est impératif de prévenir le patient que les greffes de peau ou les lambeaux libres occasionnent par définition une plaie au niveau du site donneur (souvent douloureux) (20).

RÉSULTATS DE LA CHIRURGIE

Les différentes modalités chirurgicales n'ont pas, ou presque pas, fait l'objet d'études comparatives et il est impossible de mettre en avant avec certitude une technique par rapport à une autre (13). Les études restent difficiles à comparer car les stades de la maladie des patients opérés ne sont pas toujours précisés et les termes techniques utilisés ne sont pas uniformes (définition de l'étendue de l'excision par exemple). L'accent est d'ailleurs souvent mis sur le mode de fermeture ou de recouvrement de la plaie chirurgicale plus que sur les modalités de l'excision. Les délais de suivi (dépistage des récurrences) étant rarement longs, il ne peut y avoir de consensus. On arrive ainsi dans les études chirurgicales publiées à des taux de récurrence variant de 0 à 70% (4, 13, 21)!

Les récurrences précoces sont a priori le résultat d'une exérèse incomplète, d'un recouvrement inapproprié ou d'un défaut dans

les soins infirmiers (22, 23). La surveillance post-opératoire doit être prolongée, car des récurrences tardives sont possibles, probablement le fait de l'apparition *de novo* de nouvelles lésions (22, 23). A distance des phénomènes inflammatoires et infectieux, les cicatrices matures disgracieuses ou non fonctionnelles (rétractions) peuvent faire l'objet d'une chirurgie réparatrice.

CONCLUSION

La chirurgie fait partie intégrante de la prise en charge de la maladie de Verneuil. Elle doit être réalisée de façon concertée avec le dermatologue, éventuellement encadrée par une antibiothérapie préparatoire et/ou de consolidation. Elle doit aussi être accompagnée de soins de support comme la prise en charge de la douleur, l'aide au sevrage tabagique, le soutien psychologique ou encore la prise en charge nutritionnelle. Elle nous semble devoir être indiquée dès lors que le patient n'arrive pas/plus à gérer par les soins locaux et/ou les traitements médicaux une maladie qui détériore sa qualité de vie (abcédation douloureuse, résistance ou dépendance aux traitements médicaux, lésion invalidante unique et donc sans indication de traitement systémique...).

Références

1. Verneuil A. De l'hydrosadénite phlegmoneuse et des abcès sudoripares (1er article). Arch Gen Med 1864;2:537-57.
2. Losanoff JE, Sochaki P, Khoury N, et al. Squamous cell carcinoma complicating chronic suppurative hidradenitis. Am Surg 2011;77:1449-53.
3. Ritz JP, Runkel N, Haier J, Buhr HJ. Extent of surgery and recurrence rate of hidradenitis suppurativa. Int J Colorectal Dis 1998;13:164-8.
4. Rompel R, Petres J. Long-term results of wide surgical excision in 106 patients with hidradenitis suppurativa. Dermatol Surg 2000;26:638-43.
5. Kelly AM, Cronin P. MRI features of hidradenitis suppurativa and review of the literature. AJR American journal of roentgenology 2005;185:1201-4.
6. Zarchi K, Jemec GB. The role of ultrasound in severity assessment in hidradenitis suppurativa. Dermatol Surg 2014;40:592.
7. Wortsman X, Moreno C, Soto R, et al. Ultrasound In-Depth Characterization and Staging of Hidradenitis Suppurativa. Dermatol Surg 2013.
8. Soldin MG, Tulley P, Kaplan H, Hudson DA, Grobbelaar AO. Chronic axillary hidradenitis--the efficacy of wide excision and flap coverage. British journal of plastic surgery 2000;53:434-6.
9. van der Zee HH, Prens EP, Boer J. Derofing: a tissue-saving surgical technique for the treatment of mild to moderate hidradenitis suppurativa lesions. J Am Acad Dermatol 2010;63:475-80.
10. Danby FW. Commentary: unroofing for hidradenitis suppurativa, why and how. J Am Acad Dermatol 2010;63:481 e1-3.
11. Lapins J, Marcusson JA, Emtestam L. Surgical treatment of chronic hidradenitis suppurativa: CO2 laser stripping-secondary intention technique. Br J Dermatol 1994;131:551-6.
12. Lapins J, Sartorius K, Emtestam L. Scanner-assisted carbon dioxide laser surgery: a retrospective follow-up study of patients with hidradenitis suppurativa. J Am Acad Dermatol 2002;47:280-5.
13. Lapins J, Emtestam L. Chirurgie. In: Jemec G, Revuz J, Leyden JJ, editors. Hidradénite suppurée. Paris: Springer; 2008:175-89.
14. Ellis LZ. Hidradenitis suppurativa: surgical and other management techniques. Dermatol Surg 2012;38:517-36.
15. Yamashita Y, Hashimoto I, Matsuo S, et al. Two-stage surgery for hidradenitis suppurativa: staged artificial dermis and skin grafting. Dermatol Surg 2014;40:110-5.
16. Chen YE, Gerstle T, Verma K, et al. Management of hidradenitis suppurativa wounds with an internal vacuum-assisted closure device. Plastic and reconstructive surgery 2014;133:370e-7e.
17. Uzun G, Ozdemir Y, Mutluoglu M, Gulec B. Hyperbaric oxygen therapy as an adjunct to surgical treatment of extensive hidradenitis suppurativa. World J Surg 2010;34:861-2; author reply 3.
18. Ozdemir Y, Uzun G, Mutluoglu M, Gulec B. Hyperbaric oxygen therapy for the management of postsurgical wounds in hidradenitis suppurativa. Am Surg 2010;76:E237-8.
19. Mustafa EB, Ali SD, Kurtz LH. Hidradenitis suppurativa: review of the literature and management of the axillary lesion. Journal of the National Medical Association 1980;72:237-43.
20. Morgan WP, Harding KG, Hughes LE. A comparison of skin grafting and healing by granulation, following axillary excision for hidradenitis suppurativa. Ann R Coll Surg Engl 1983;65:235-6.
21. Banerjee AK. Surgical treatment of hidradenitis suppurativa. The British journal of surgery 1992;79:863-6.
22. Jemec GB. Effect of localized surgical excisions in hidradenitis suppurativa. J Am Acad Dermatol 1988;18:1103-7.
23. Harrison BJ, Mudge M, Hughes LE. Recurrence after surgical treatment of hidradenitis suppurativa. Br Med J (Clin Res Ed) 1987;294:487-9.