

## ΜΟΡΙΑΚΟΣ ΓΕΝΕΤΙΚΟΣ ΕΛΕΓΧΟΣ ΣΥΝΔΡΟΜΩΝ ΚΡΑΝΙΟΣΥΝΟΣΤΕΩΣΕΩΝ



- ✓ *πλήρης κάλυψη όλων των τύπων συνδρόμων που σχετίζονται με τους διάφορους τύπους κρανιοσυνοστεώσεων*
- ✓ *ανάλυση αλληλουχίας DNA των υπεύθυνων γονιδίων, που οδηγεί στην κάλυψη 90-99% των παθολογικών μεταλλάξεων κάθε συνδρόμου*
- ✓ *εμπειριστατωμένη κλινική γενετική εξέταση και γενετική συμβουλευτική σε κάθε περίπτωση*

Η στεφανιαία συνοστέωση είναι αποτέλεσμα σποραδικών μεταλλάξεων στα γονίδια FGFR2 ή FGFR3, με ατελή διεισδυτικότητα, καθώς η ίδια μετάλλαξη μπορεί να οδηγήσει είτε σε αμφοτερόπλευρη ή ετερόπλευρη στεφανιαία κρανιοσυνοστεώωση.

Στα εργαστήριά μας πραγματοποιούμε ανάλυση της αλληλουχίας του DNA (automated bi-directional fluorescent DNA sequencing) των εξονίων 8 και 10 του γονιδίου FGFR2 καθώς και του εξονίου 7 του γονιδίου FGFR3, αλλά η κλινική ευαισθησία της εξέτασης είναι σχετικά χαμηλή (<60%).

### Γενετική συμβουλή

Η σωστή κλινική γενετική εκτίμηση του περιστατικού και η γενετική συμβουλή, τόσο πριν όσο και μετά την εξέταση, είναι απαραίτητη προϋπόθεση, ώστε να καθορισθεί η σωστή στρατηγική του εργαστηριακού ελέγχου και να μπορέσουν να αποδοθούν σωστά οι έννοιες του πάσχοντος και του φυσιολογικού.



### Σύνδρομο Saethre-Chotzen

Το σύνδρομο Saethre-Chotzen είναι αυτοσωματικό επικρατές γενετικό νόσημα, που σχετίζεται με μεταλλάξεις κύρια του γονιδίου TWIST1 (7p21.1), αλλά και των γονιδίων FGFR2 και FGFR3. Εκδηλώνεται συνήθως με ετερόπλευρη ή αμφοτερόπλευρη στεφανιαία συνοστέωση κι οι ασθενείς μπορεί να έχουν ασυμμετρία του προσώπου, χαμηλή μετωπιαία γραμμή των μαλλιών, πτώση, στραβισμό και συνδακτυλία των δακτύλων των χεριών ή των ποδιών, ενώ τα αυτιά έχουν χαρακτηριστικό σχήμα με μικρό πτερύγιο.

Επίσης, οι πάσχοντες είναι δυνατό να εμφανίζουν και νευροαισθητήρια ή μικτή απώλεια ακοής, κοντό ανάστημα, συγγενείς ανωμαλίες της καρδιάς και της σπονδυλικής στήλης και υπερτηλορισμό. Η νοημοσύνη είναι συνήθως φυσιολογική, όμως ασθενείς με έλλειψη του γονιδίου TWIST1 έχουν μια υψηλότερη συχνότητα της αναπτυξιακής καθυστέρησης.

Στα εργαστήριά μας πραγματοποιούμε ανάλυση της αλληλουχίας του DNA (automated bi-directional fluorescent DNA sequencing) όλου του γονιδίου TWIST1, του εξονίου 8 του γονιδίου FGFR2, καθώς και του εξονίου 7 του γονιδίου FGFR3. Παράλληλα, εκτελούμε ανάλυση MLPA για την ανίχνευση ελλείψεων του γονιδίου TWIST1, που ευθύνονται για 7-10% των περιπτώσεων, επιτρέποντας την ανίχνευση ποσοστού > 80% των παθολογικών μεταλλάξεων του νοσήματος.

### Στεφανιαία συνοστέωση

Η στεφανιαία συνοστέωση (μεμονωμένη) περιγράφει μια ομάδα φαινοτύπων με αμφοτερόπλευρη ή ετερόπλευρη στεφανιαία κρανιοσυνοστεώωση, με κατά τα άλλα φυσιολογικά σκελετικά γνωρίσματα των άκρων και φυσιολογική διανοητική λειτουργία.

### Σύνδρομο Muenke

Το σύνδρομο Muenke, αποτελεί μέλος της ομάδας των συνδρόμων κρανιοσυνοστεώσεων και προκαλείται από μία συγκεκριμένη επικρατή μετάλλαξη (P250R) του γονιδίου FGFR3.


Σε συνδυασμό με την παρουσία ετερόπλευρης στεφανιαίας συνοστέωσης σε έναν ασθενή, η εξέταση για την παρουσία της συγκεκριμένης μετάλλαξης οδηγεί στην οριστική διάγνωση. Η παρουσία άλλων μικρότερων ανωμαλιών των άκρων επισημαίνεται μερικές φορές, αλλά αυτές δεν είναι χαρακτηριστικές του συνδρόμου.

Στα εργαστήριά μας πραγματοποιούμε ανάλυση της αλληλουχίας του DNA (automated bi-directional fluorescent DNA sequencing) του εξονίου 7 του γονιδίου FGFR3, επιτρέποντας την ευαίσθητη ανίχνευση της τυπικής μετάλλαξης P250R του νοσήματος.

### Σύνδρομο Beare-Stevenson (cutis gyrata)

Το σύνδρομο Beare-Stevenson είναι ένα σχετικά σπάνιο σύνδρομο κρανιοσυνοστεώσεων, το οποίο χαρακτηρίζεται από δερματικές ανωμαλίες (tags), μελανίζουσα ακάνθωση και παχιές πτυχές του δέρματος (cutis gyrata), ενώ παράλληλα συνοδεύεται κι από μεταβλητού βαθμού νοητική υστέρηση. Όπως και τα άλλα παρόμοια σύνδρομα της κατηγορίας αυτής, είναι αυτοσωματικό επικρατές γενετικό νόσημα, που προκαλείται αποκλειστικά από *de novo* μεταλλάξεις στο γονίδιο FGFR2.

Στα εργαστήριά μας πραγματοποιούμε ανάλυση της αλληλουχίας του DNA (automated bi-directional fluorescent DNA sequencing) των εξονίων 8 και 10 του γονιδίου FGFR2, επιτρέποντας την ανίχνευση ποσοστού > 90% των παθολογικών μεταλλάξεων του νοσήματος.



### Σύνδρομο Jackson-Weiss

Το σύνδρομο Jackson-Weiss ανήκει κι αυτό στην ομάδα των συνδρόμων κρανιοσυνοστεώσεων, εκδηλώνεται δε, με μια ποικιλία φαινοτυπικών χαρακτηριστικών που ποικίλλει απαντώνται και στα σύνδρομα Crouzon, Pfeiffer και Apert. Κληρονομείται με τον αυτοσωματικό επικρατή τρόπο και προκαλείται από συγκεκριμένες μεταλλάξεις στα γονίδια FGFR2 και FGFR3.

Οι περισσότερες από τις μεταλλάξεις που παρατηρούνται είναι κοινές με αυτές που ανιχνεύονται σε πάσχοντες με τα σύνδρομα Crouzon και Pfeiffer, υποδεικνύοντας ένα πιθανό ρόλο τροποποιητικών γονιδίων ή επιγενετικών παραγόντων στον τελικό καθορισμό του φαινοτύπου των συνδρόμων αυτών.

Στα εργαστήριά μας πραγματοποιούμε ανάλυση της αλληλουχίας του DNA (automated bi-directional fluorescent DNA sequencing) των εξονίων 8 και 10 του γονιδίου FGFR2 καθώς και του εξονίου 7 του γονιδίου FGFR3, επιτρέποντας την ανίχνευση ποσοστού > 90% των παθολογικών μεταλλάξεων του νοσήματος.

## Λίγα λόγια για τα σύνδρομα κраниοσυνοστεώσεων

Τα σύνδρομα κраниοσυνοστεώσεων αποτελούν μια ομάδα νοσημάτων, όπου ένα ή περισσότερα από τα ινώδη ράμματα του κρανίου ενώνονται πρόωρα κι οστεοποιούνται, επηρεάζοντας την ανάπτυξη του κρανίου. Επειδή το κρανίο δεν μπορεί να αναπτυχθεί σωστά, αντισταθμίζει με ανάπτυξη περισσότερο προς την κατεύθυνση παράλληλη προς τις κλειστές ραφές. Μερικές φορές, η προκύπτουσα κраниακή ανάπτυξη παρέχει μεν τον απαραίτητο χώρο για την αύξηση του εγκεφάλου, αλλά οδηγεί σε ένα μη-φυσιολογικό σχήμα της κεφαλής και ανώμαλα χαρακτηριστικά του προσώπου. Στις περιπτώσεις που το κρανίο, λόγω της βλάβης, δεν παρέχει τον απαιτούμενο χώρο για την ανάπτυξη του εγκεφάλου, τα αποτελέσματα οδηγούν σε αυξημένη ενδοκраниακή πίεση, που με τη σειρά οδηγεί ενδεχομένως σε προβλήματα όρασης ή/και σε νοτική υστέρηση. Τέλος, οι κраниοσυνοστεώσεις μπορεί να είναι μέρος ενός συνδρόμου σε ποσοστό 15-40% των ασθενών, αλλά συνήθως απαντώνται ως μια μεμονωμένη κατάσταση.

Τα νοσήματα αυτά εμφανίζονται με συχνότητα 1/2000 γεννήσεις. Τυπικά, η θεραπεία τους επιτυγχάνεται με έγκαιρη και κατάλληλη, ανάλογα με την περίπτωση, χειρουργική επέμβαση στο παιδί.



Η προχωρημένη αναπαραγωγική ηλικία του πατέρα έχει κλινικά αποδειχθεί ότι συνδέεται με *de novo* μεταλλάξεις των συνδρόμων Crouzon, Apert, Pfeiffer, Beare-Stevenson και Muenke.

Σε κάθε περίπτωση, ο προγεννητικός έλεγχος για τα περισσότερα σύνδρομα κраниοσυνοστεώσεων δεν είναι διαδεδομένος κι αποτελεί ευαίσθητο θέμα, αφού όπως αναφέραμε τα σύνδρομα αυτά θεραπεύονται με κατάλληλη διορθωτική χειρουργική επέμβαση.

### Σύνδρομο Crouzon

Το σύνδρομο Crouzon είναι το πιο κοινό σύνδρομο κраниοσυνοστεώσεων, που χαρακτηρίζεται από δυσπλασίες του κρανίου και του προσώπου. Τα τυπικά φαινοτυπικά χαρακτηριστικά του συνδρόμου Crouzon είναι οι κраниακές συνοστεώσεις, βραχυκεφαλία, υπερτηλορισμός, χαμηλή πρόσφυση των αυτιών κι εξοφθαλμία. Η συχνότητα του συνδρόμου είναι περίπου 1/60.000 κι η διάγνωση γίνεται συνήθως κατά τη γέννηση, επειδή η προγεννητική διάγνωση με υπερηχογραφική εξέταση δεν είναι δυνατή και η κλινική ακτινογραφία είναι συνήθως ασαφής.

Όπως και τα άλλα παρόμοια σύνδρομα, το σύνδρομο Crouzon κληρονομείται με τον αυτοσωματικό επικρατή τρόπο, αν κι η παρουσία *de novo* μεταλλάξεων στο αναπτυσσόμενο έμβρυο είναι αρκετά συνηθισμένη. Προκαλείται από συγκεκριμένες μεταλλάξεις στα γονίδια FGFR2 και FGFR3 κι η μοριακή γενετική εξέταση ζητείται συχνά για την επιβεβαίωση της διάγνωσης του πάσχοντος παιδιού.

Στα εργαστήριά μας πραγματοποιούμε ανάλυση της αλληλουχίας του DNA (automated bi-directional fluorescent DNA sequencing) των εξονίων 8 και 10 του γονιδίου FGFR2 καθώς και του εξονίου 7 του γονιδίου FGFR3, επιτρέποντας την ανίχνευση ποσοστού > 90% των παθολογικών μεταλλάξεων του νοσήματος.

### Σύνδρομο Crouzon με μελανίζουσα ακάνθωση

Το σύνδρομο Crouzon με μελανίζουσα ακάνθωση είναι μια παραλλαγή του συνδρόμου Crouzon, καθώς τα άτομα που προσβάλλονται από αυτή αναπτύσσουν χαρακτηριστικούς χρωματισμούς του δέρματος, επιπλέον με τα άλλα τυπικά γνωρίσματα του συνδρόμου Crouzon. Προκαλείται από μια συγκεκριμένη μετάλλαξη, A391E, στο γονίδιο FGFR3 και η μοριακή γενετική εξέταση ζητείται για την επιβεβαίωση της διάγνωσης.

Ωστόσο, η μελανίζουσα ακάνθωση μπορεί να εκδηλωθεί στη νεογνική περίοδο ή να εμφανιστεί αργότερα στη ζωή του πάσχοντος και έτσι το συνδυαστικό τεστ του συνδρόμου μαζί με αυτή τη συγκεκριμένη μετάλλαξη σε ένα έμβρυο, στο οποίο υπάρχει η υποψία του συνδρόμου, μπορεί να είναι χρήσιμο.

Στα εργαστήριά μας πραγματοποιούμε ανάλυση της αλληλουχίας του DNA (automated bi-directional fluorescent DNA sequencing) του εξονίου 10 του γονιδίου FGFR3, επιτρέποντας την ανίχνευση ποσοστού >90% των παθολογικών μεταλλάξεων του νοσήματος.

### Σύνδρομο Pfeiffer

Το σύνδρομο Pfeiffer είναι επίσης μέλος της ομάδας των συνδρόμων κраниοσυνοστεώσεων, και εκδηλώνεται με σημαντική φαινοτυπική ποικιλομορφία. Κοινά χαρακτηριστικά περιλαμβάνουν κраниοσκελετικές και τυπικές σκελετικές ανωμαλίες των άκρων (άνω και κάτω άκρα), όπως μεγάλους αντίχειρες, φαρδιά δάκτυλα, βραχυδακτυλία και πιθανή συνδακτυλία. Όπως και τα υπόλοιπα σύνδρομα που ανήκουν σε αυτή την ομάδα, είναι ένα αυτοσωματικό επικρατές νόσημα, που προκαλείται από μεταλλάξεις κυρίως στα γονίδια FGFR1 και FGFR2.

Στα εργαστήριά μας πραγματοποιούμε ανάλυση της αλληλουχίας του DNA (automated bi-directional fluorescent DNA sequencing) του εξονίου 7 του γονιδίου FGFR1 καθώς και των εξονίων 8 και 10 του

γονιδίου FGFR2, επιτρέποντας την ανίχνευση ποσοστού >80-85% των παθολογικών μεταλλάξεων του νοσήματος.

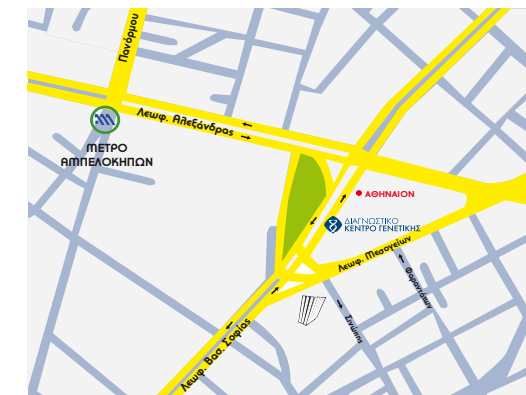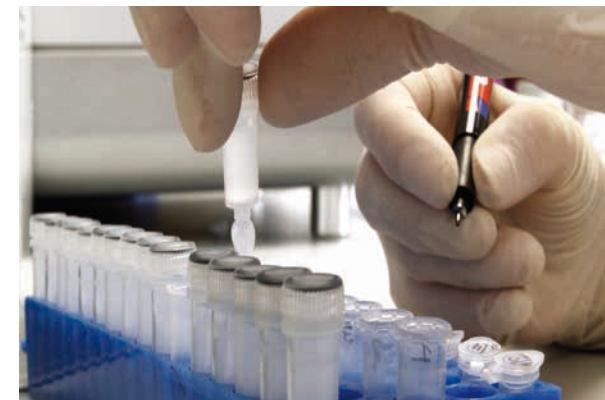### Σύνδρομο Apert

Το σύνδρομο Apert ανήκει στην ομάδα των συνδρόμων κраниοσυνοστεώσεων κι εκδηλώνεται με κраниοεγκεφαλικές δυσπλασίες, συνδακτυλία στα άνω και κάτω άκρα και τήξη στη δομή των οστών (με πιθανή παρουσία ενδιάμεσων μαλακών ιστών). Το σύνδρομο Apert έχει το μεγαλύτερο κίνδυνο για ήπια και μέτρια διανοητική καθυστέρηση από όλα τα κраниοσκελετικά σύνδρομα.

Όπως και τα υπόλοιπα σύνδρομα αυτής της ομάδας, είναι ένα αυτοσωματικό επικρατές νόσημα, και η πλειοψηφία των περιπτώσεων έχει σποραδική εμφάνιση.

Προκαλείται από μεταλλάξεις στο γονίδιο FGFR2, οι οποίες στην πλειοψηφία τους στα εξόνια 8 και 10 του γονιδίου.

Στα εργαστήριά μας πραγματοποιούμε ανάλυση της αλληλουχίας του DNA (automated bi-directional fluorescent DNA sequencing) των εξονίων 8 και 10 του γονιδίου FGFR2, επιτρέποντας την ανίχνευση ποσοστού >90% των παθολογικών μεταλλάξεων του νοσήματος.



 **InterGenetics**  
ΔΙΑΓΝΩΣΤΙΚΟ ΚΕΝΤΡΟ ΓΕΝΕΤΙΚΗΣ

Βασ. Σοφίας 120, 11526 Αθήνα

**T/** 2107705010 • 2107756588

**T/** 2107705125 • 2104177919

**F/** 2107705011

info@intergenetics.eu  
www.intergenetics.eu

