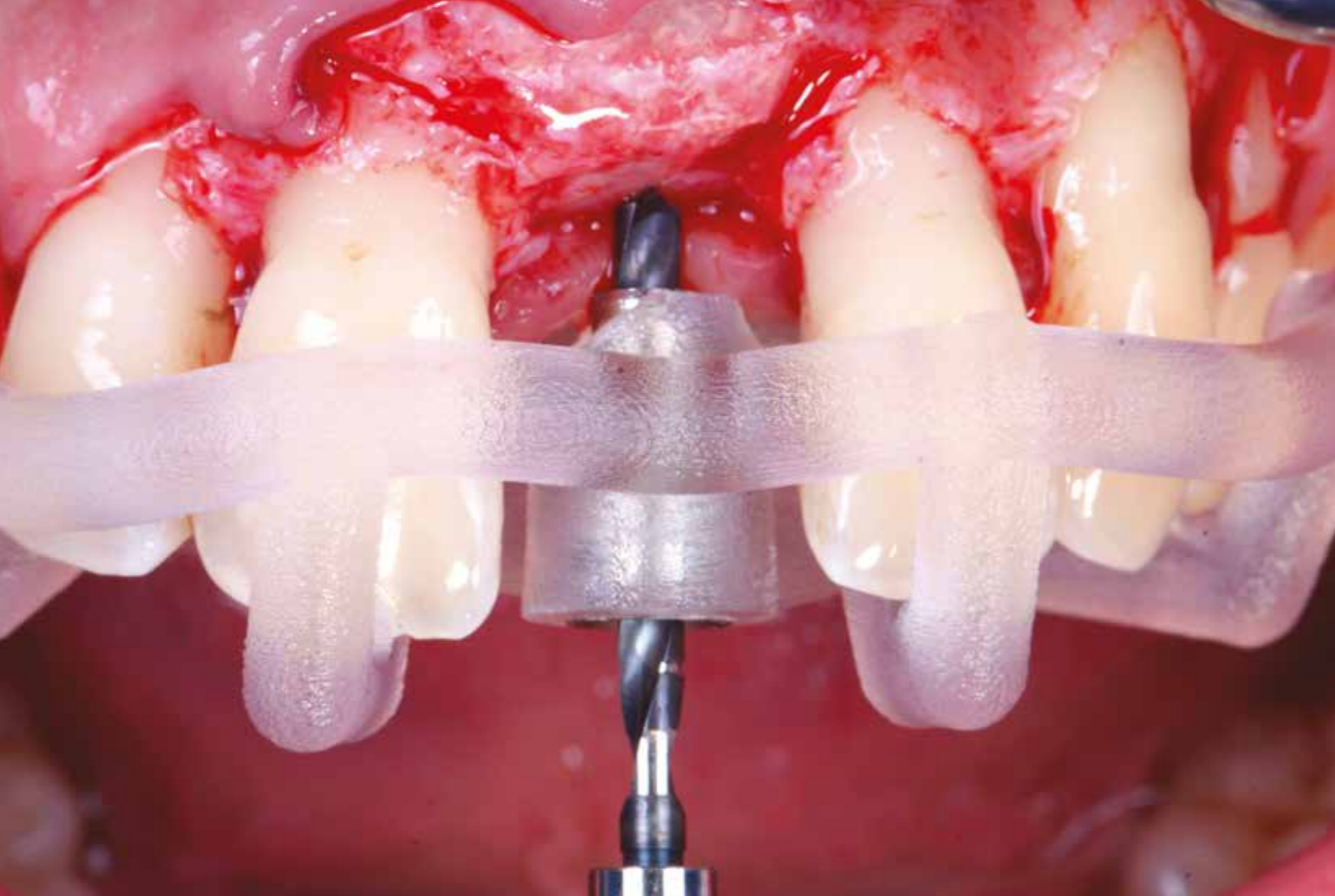

Positionnement 3D des implants dans le secteur antérieur : enjeux et mise en œuvre

Jonatan **BELEY**

Ancien résident de l'Ashman Department for Periodontology and Implant Dentistry (NYU, New York)
Exercice privé réservé à l'implantologie chirurgicale, Metz

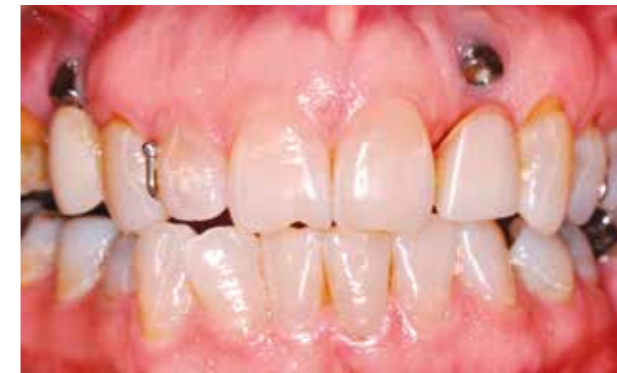Dominique **DUPONT**

Exercice privé réservé à l'implantologie chirurgicale, Metz

Nicolas **JAGER**

Prothésiste dentaire, Laboratoire Surgicalimplant 3D, Metz

Le bon positionnement dans les trois plans de l'espace constitue l'un des facteurs de pronostic les plus importants des implants placés dans le secteur antérieur maxillaire. Il existe aujourd'hui des procédés d'imagerie 3D modernes ainsi que des logiciels spécialisés qui permettent de planifier et de mettre en œuvre le positionnement implantaire avec précision et facilité.



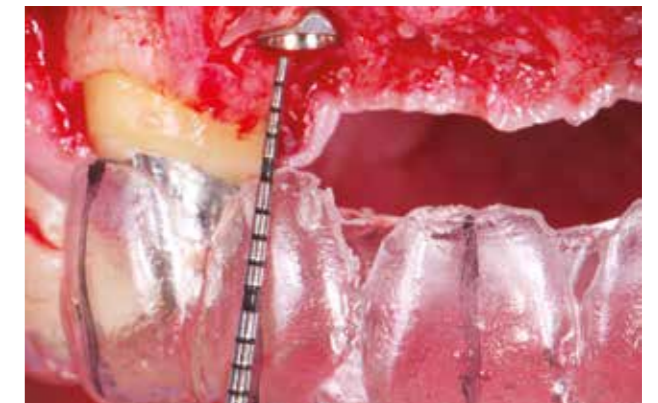1. Situation avec un implant en 22 et un 14, trop vestibulés. L'indication de dépose des implants est posée.

Les patients évaluent de plus en plus la réussite de leur traitement implantaire grâce à des critères esthétiques [1]. Dès 2004, Belser et coll. estimaient que l'esthétique figurait parmi les critères de réussite du traitement implantaire, et mettaient au point un système de notation permettant également de les documenter dans les études cliniques [2]. Furhauser et coll. proposèrent un système d'évaluation prenant particulièrement en compte les tissus mous péri-implantaires (Pink Esthetic Score) qui sont souvent problématiques [3]. En effet, les patients remarquent les moindres différences de profil des tissus mous, même quand il ne s'agit que de quelques millimètres, d'autant plus quand elles donnent lieu à une asymétrie [4]. Les variations de teinte des tissus mous sont aussi considérées comme problématiques par le patient, par exemple lorsqu'un positionnement inadéquat laisse transparaître le titane de l'implant [5] (fig. 1). Grunder et coll. ont décrit clairement en 2005 les critères de l'esthétique des implants antérieurs, notamment en ce qui concerne le profil des tissus mous et le positionnement de l'implant dans les trois plans de l'espace. Ils ont également proposé des recommandations et postulé les distances minimales à respecter entre dent et implant, mais aussi entre deux implants [6].

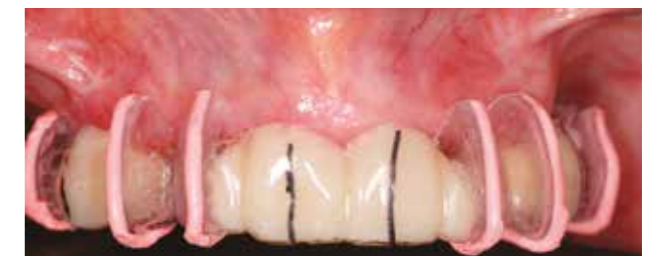Depuis longtemps, il est possible de transférer le positionnement planifié d'un implant grâce à des guides préfabriqués, dans le cadre d'une implantation guidée. Aujourd'hui, en revanche, il devient facile de combiner des scans de surface, des wax-up et set-up, avec les données d'imagerie, et ainsi planifier en fonction d'un projet prothétique. Il est aussi possible d'opter pour un set-up entièrement numérique. Nous allons décrire dans les pages qui suivent les différentes options de planification implantaire numérique.



2. Les axes dentaires servent d'orientation de positionnement des forets.



3. Guide conventionnel *in situ*. Ici, vérification de la profondeur d'insertion. Le positionnement de l'implant est confirmé cliniquement en s'aidant des formes prothétiques planifiées sur le maître modèle.



4. Marqueurs radio-opaques permettant d'évaluer les volumes osseux disponibles en fonction des contours du projet prothétique.

Historique

Par le passé, le diagnostic et la planification préimplantaire étaient la plupart du temps effectués sur la base de modèles et de radiographies bidimensionnelles. Les structures cliniques comme les couronnes des dents adjacentes et les axes dentaires servaient d'orientation, et la future couronne pouvait être simulée en résine à l'intérieur d'un guide qui servait aussi à définir l'axe de forage. Le positionnement tridimensionnel de l'implant était ensuite réévalué cliniquement (fig. 2 et 3). Les

matériaux radio-opaques permirent par la suite un premier transfert d'information sur le plan radiologique, de manière relativement simple, cependant incomplète (fig. 4).

Ce n'est que depuis que les procédés d'imagerie 3D numériques sont disponibles, avec la tomographie informatisée (CT scan) dans un premier temps, puis avec le CBCT (ou cone-beam aujourd'hui) que le positionnement des implants peut être planifié à l'aide d'un logiciel adapté, directement dans le jeu de données des clichés 3D, puis transféré dans le guide chirurgical. Ces technologies ont constitué une avancée, se traduisant par une plus grande sécurité d'implantation en cas d'édentement étroit ou de distance réduite avec les structures anatomiques fragiles. Néanmoins, la planification systématique à visée prothétique n'était pas encore la préoccupation première. Il s'agissait surtout de respecter les distances avec les dents adjacentes et d'utiliser au mieux le capital osseux existant.

Il est important également de souligner que le bon positionnement tridimensionnel de l'implant a non seulement un impact important sur l'esthétique du résultat, mais aussi sur les aspects biologiques et fonctionnels. Ainsi, il est aujourd'hui recommandé, dans un document de synthèse sur la prévention des infections péri-implantaires [7], que l'implant soit positionné de manière à permettre sa maintenance. De même, la superstructure doit être compatible avec une bonne hygiène dentaire et un passage aisé des brossettes interdentaires, notamment par l'absence de niche. Dans ce contexte, le positionnement de l'implant joue aussi un rôle capital, car c'est de lui dont dépend le mode de fixation de la superstructure. Des méta-analyses ont montré que le mode de fixation est associé à des taux différents de complications biologiques et fonctionnelles [8], et que les superstructures scellées présentent des risques spécifiques, jouant potentiellement un rôle dans l'étiologie et la pathogénie des infections péri-implantaires [9, 10]. On peut par conséquent avancer que le positionnement de l'implant constitue un facteur indirect de pronostic, car certains positionnements excluent d'emblée l'utilisation d'une superstructure transvisée.

Le projet thérapeutique

Dans les zones sensibles d'un point de vue esthétique, il est capital que le point de départ de la planification implantaire soit le projet thérapeutique. Cela est aujourd'hui possible grâce aux procédés d'imagerie,

notamment le cone-beam et le scan de surface, mais aussi à la planification assistée par ordinateur, qui permet de transférer avec précision la position prévue de l'implant à l'aide d'un guide de forage [11]. Cet article présente les différentes options de planification implantaire à l'aide d'imagerie et de logiciels adaptés.

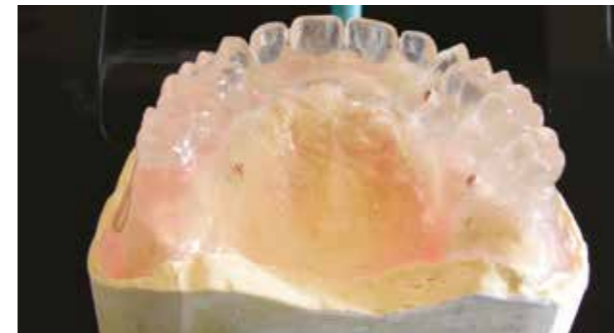De manière générale, nous disposons de trois options pour la mise en œuvre et le transfert de la référence prothétique: la conversion d'un wax-up ou set-up conventionnel en guide radiographique, la superposition des données de volume et de surface dans un logiciel de planification en important le wax-up ou set-up depuis un logiciel de conception, ou en le créant directement dans le logiciel de planification.

Conversion d'un wax-up en guide radiographique, puis fabrication d'un guide chirurgical

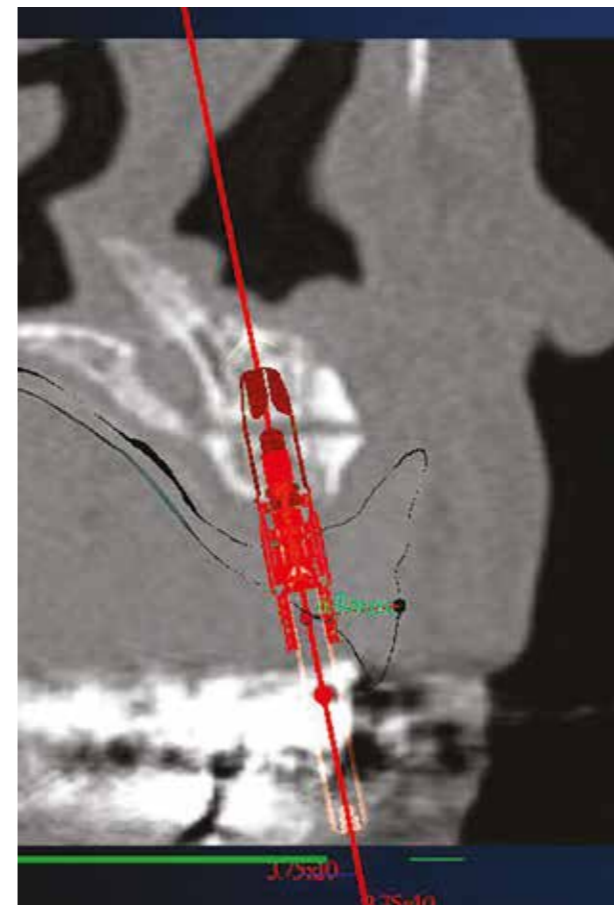
La première option reproduit le processus de fabrication conventionnelle associé depuis longtemps à la chirurgie guidée. Avant de réaliser un CBCT, un guide radiographique est fabriqué au laboratoire en utilisant des repères structurels radio-opaques. Les repères sont intégrés dans le guide en fonction des prescriptions spécifiques du logiciel.

Le cliché CBCT, sur lequel le guide radiographique se distingue nettement, est lu dans le logiciel de planification. Il est orienté et calibré grâce aux repères structurels. La planification implantaire est alors réalisée en s'aidant des repères radio-opaques, considérant que l'absence de scan de surface rend difficile l'appréciation de l'épaisseur des tissus mous (fig. 5 à 7).

Avec la plupart des logiciels de planification disponibles dans le commerce, le guide radiographique doit, à ce stade, être renvoyé au laboratoire pour modification. Il sera transformé en guide de forage pour la chirurgie guidée, au cours d'un processus compliqué sur une table de perçage correspondant au système de planification utilisé. La précision de la transformation dépend de la qualité de la mise en plâtre du modèle radiographique puis de l'exactitude de perçage des trous de forage correspondant au positionnement de chacun des implants. La transformation, à proprement parler, est une table de travail assez grossière qui reste une source importante d'erreurs, même pour les techniciens expérimentés [12]. L'autre option consiste à envoyer les données de planification et un modèle en plâtre de la situation clinique à un prestataire industriel, qui fabriquera un guide de




5. Guide radiologique avec marqueurs radio-opaques intégrés porté par le patient lors de l'examen.



6. Rapports entre les volumes osseux et le projet prothétique, représenté par le guide radiologique. La planification est désormais mise en œuvre.

forage par technologie additive sur la base de ces informations, avant de le renvoyer au cabinet. Cette étape de fabrication industrielle permet d'éliminer des erreurs de manipulation inhérentes au laboratoire. Cette solution n'est toutefois pas dénuée d'inconvénients, par exemple



7. Guide imprimé par un prestataire industriel, ici NobelGuide, en fonction des données de planification et de l'empreinte de l'arcade édentée.

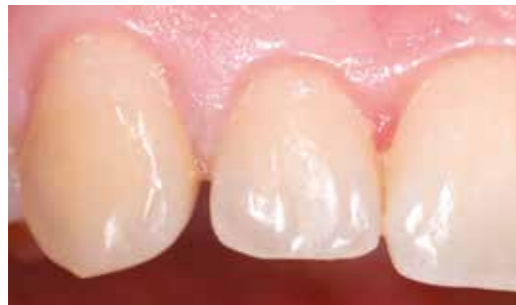l'absence de contrôle sur la conception du guide, une précision aujourd'hui insatisfaisante ainsi que des délais de livraison et des coûts souvent élevés.

Superposition des données de volume et de surface dans un logiciel de planification (matching)

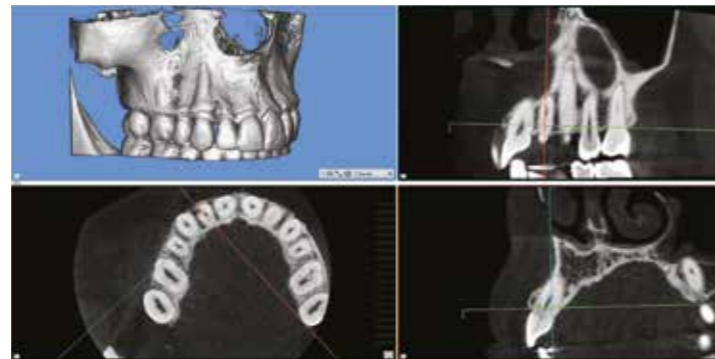Il est aujourd'hui possible non seulement de lire les données du scan de surface de la situation clinique (données STL) et du cone beam (données DICOM), mais également d'inclure les données d'un scan supplémentaire du wax-up idéal réalisé au laboratoire si nécessaire (2^e fichier STL).

Le flux de travail se présente de la façon suivante: après avoir discuté de la situation avec le patient et effectué tous les examens approfondis, le praticien peut réaliser un CBCT sans prise d'empreinte préalable puis l'importer dans le logiciel de planification. Après une première analyse, le cas peut être partagé avec les confrères de l'équipe thérapeutique et le laboratoire dentaire en vue d'une discussion multidisciplinaire.

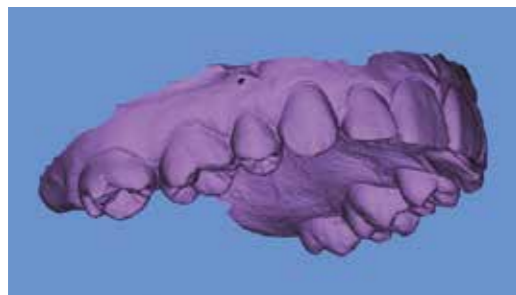
Sur la base d'une empreinte conventionnelle ou d'un scan intra-oral, le prothésiste est maintenant en mesure de fabriquer n'importe quelle forme de set-up ou de wax-up qui sera soit essayé sur le patient lors d'une étape intermédiaire, soit numérisé et importé dans le logiciel, ou encore conçu dans un logiciel de conception prothétique puis réimporté dans le logiciel de planification. L'autre possibilité, qui est illustrée dans le cas clinique présenté



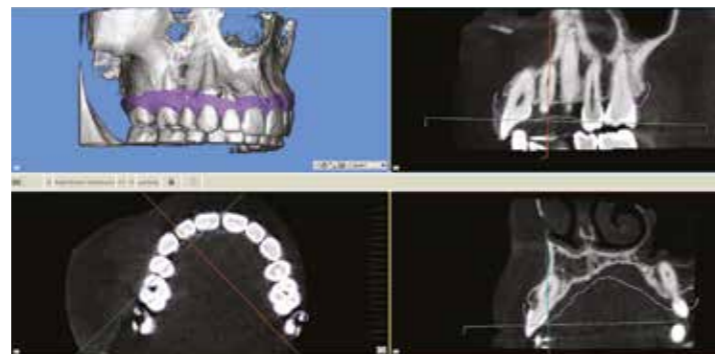
8. Situation initiale : patiente présentant une résorption radiculaire externe en vestibulo-distal de la 12. La décision d'extraire la dent et de la remplacer par une restauration implanto-portée est prise.



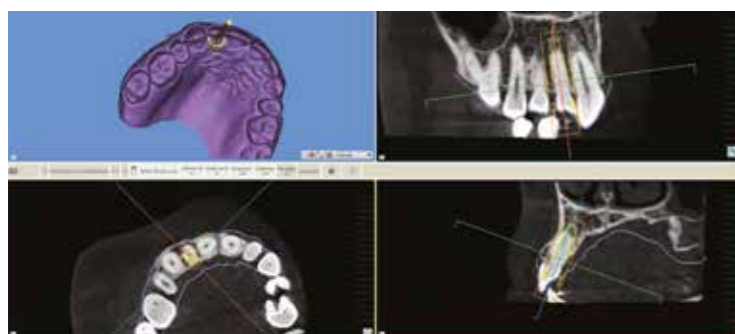9. Les fichiers DICOM ont été importés dans le logiciel Smop. On peut observer la présence de la résorption radiculaire.



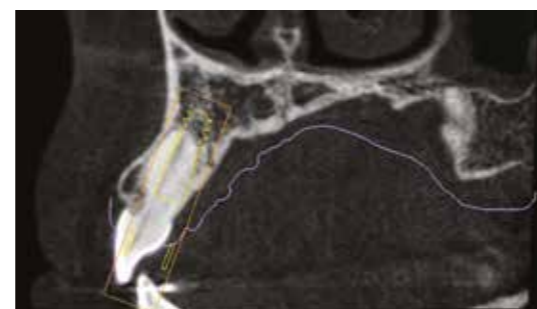
10. Une empreinte digitale a été prise et le fichier STL est importé sur le logiciel. Dans ce cas précis, aucun wax-up n'est nécessaire. L'anatomie de la dent à extraire servira de projet thérapeutique. Il n'y aura donc pas besoin d'un second fichier STL.



11. L'étape du matching entre les fichiers DICOM et STL peut débuter. 3 points identifiables sont sélectionnés pour la correspondance et le logiciel superposera les fichiers.



12. Planification du positionnement 3D de l'implant sur la 12.

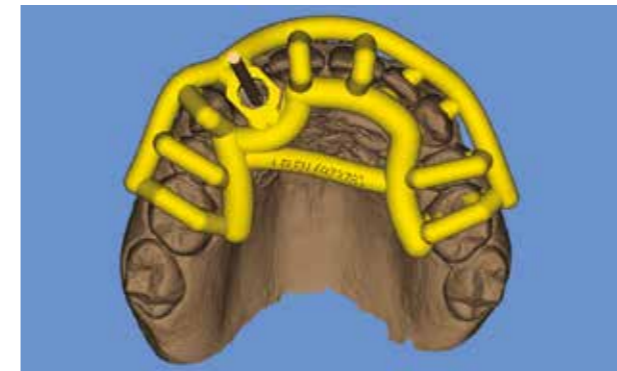


13. Gros plan sur la planification du positionnement de l'implant sur la 12.

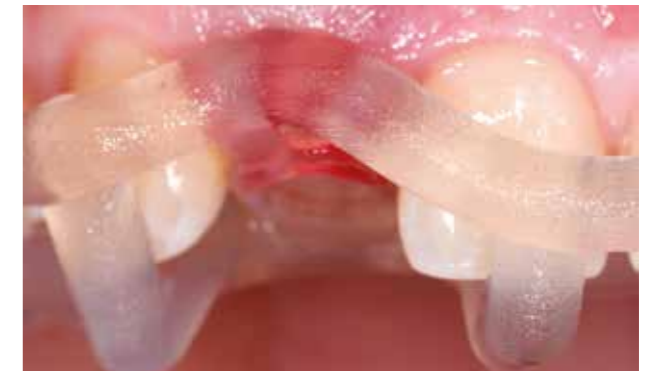dans les figures 8 à 20, est d'utiliser l'anatomie existante si elle est satisfaisante. Cette situation est fréquemment rencontrée dans les cas d'extraction et implantation immédiate dans le secteur antérieur.

Le processus de superposition commence par l'importation des données de surface de la situation clinique initiale et de la situation future.

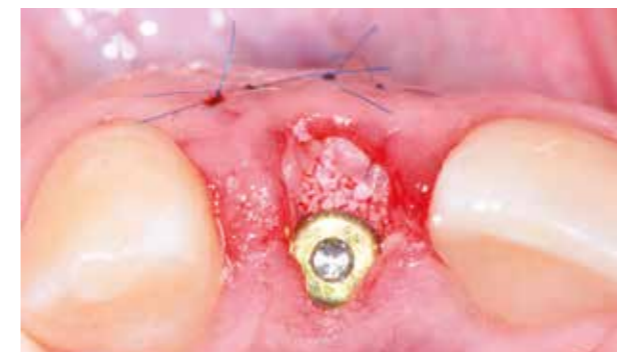C'est en partie à cette étape que se décide la précision de la planification implantaire et de sa mise en œuvre clinique. De manière générale, les données CBCT doivent répondre à certains critères. Par exemple, les arcades dentaires ne doivent pas être en contact. Il faut donc que les patients mordent des rouleaux de coton afin d'éviter des chevauchements. Il est ainsi possible d'utiliser les



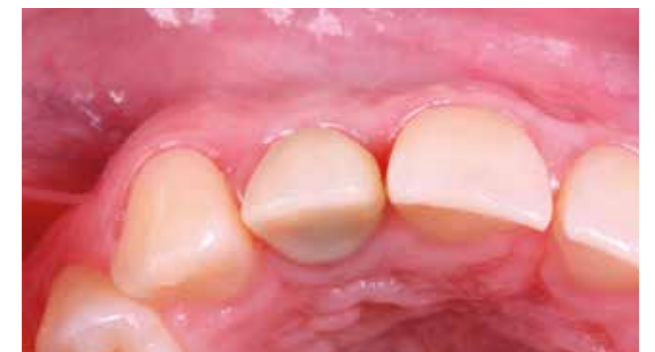14. Après la planification, le guide chirurgical peut être conçu dans le logiciel Smop. Il profitera de multiples appuis sur les dents adjacentes.



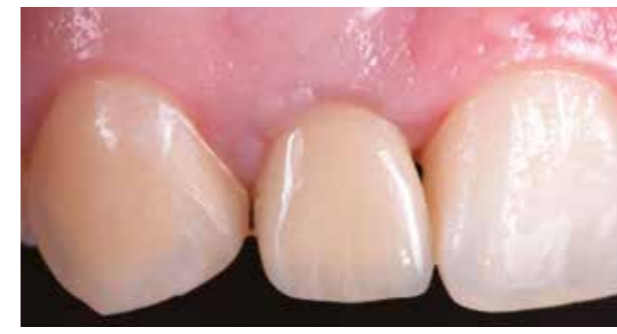15. Vue vestibulaire du guide en place.



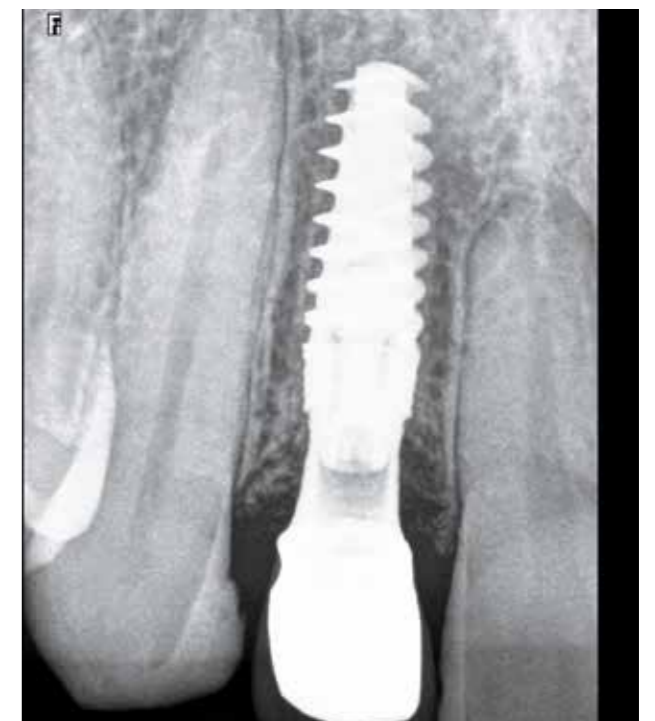16. Vue occlusale immédiatement après la pose de l'implant. Un comblement osseux du hiatus péri-implantaire et une greffe gingivale vestibulaire ont été réalisés.



17. Vue occlusale de la 12 à 6 mois postopératoires.



18 et 19. Vues frontales de la prothèse définitive de la 12. (Prothèse de Dr Stephan Hess, en collaboration avec le Laboratoire Furst, à Metz)



20. Cliché rétro-alvéolaire à un an postopératoire.

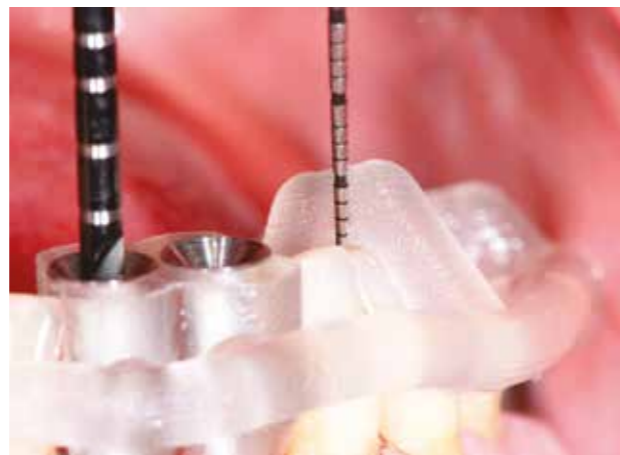
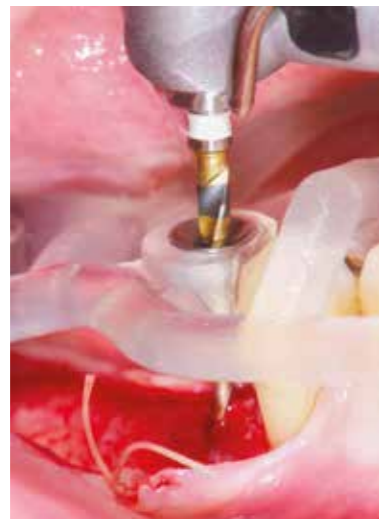
21. Guide chirurgical Smop avec son design caractéristique.



22. Modèle d'imprimante dotée de la technologie PolyJet.

23. Les guides Smop permettent une vue clinique directe sur le site à implanter et une irrigation continue des forets.

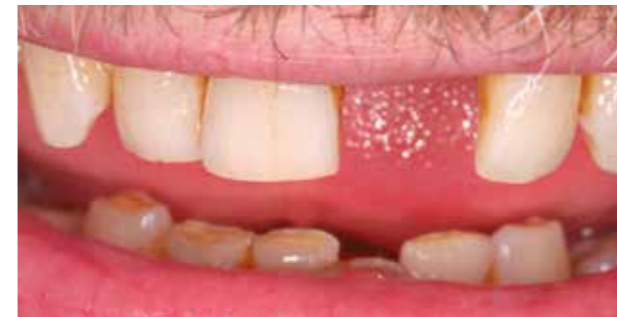

24. Excellente adaptation des guides sur les dents sans retouches préalables.

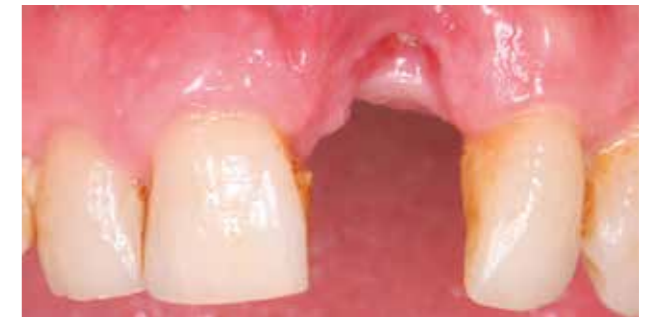surfaces d'occlusion complètes pour réaliser la superposition des images (le matching).

Il est recommandé d'écartier les joues des faces vestibulaires au moyen de rouleaux de coton afin d'obtenir une bonne représentation des tissus mous et de l'os alvéolaire. Ces conditions sont impératives pour permettre une bonne représentation de toutes les structures pertinentes, et leur superposition correcte au scan de surface du modèle ou du wax-up ou set-up. Lorsque le praticien dispose de toutes les informations nécessaires, il peut commencer le processus de planification implantaire à proprement parler. Une fois la planification validée, le guide de forage peut désormais être fabriqué par le laboratoire partenaire. Le guide construit dans le module dédié aux gouttières du logiciel, ici par exemple le logiciel Smop, et est de nouveau exporté au format STL. Ce logiciel, comme tous les autres systèmes usuels du marché, contient des informations techniques relatives à

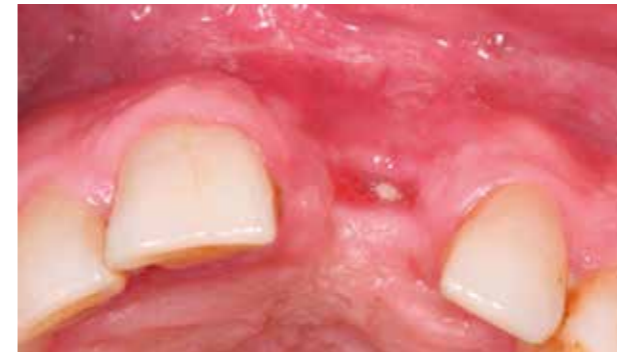tous les systèmes implantaires pertinents et aux douilles de forage correspondantes (système entièrement ouvert). La précision des guides Smop est intéressante grâce à l'apport de la technologie d'impression PolyJet (fig. 21 à 24). Cette dernière possède de nombreux avantages: une excellente résolution (jusqu'à 0,016 mm), des surfaces lisses (pas d'effet d'escalier contrairement aux objets imprimés par stéréolithographie) pour un temps d'impression relativement faible. Les têtes d'impression possèdent chacune plusieurs dizaines d'embouts qui projettent des microgouttelettes de matière sur une plateforme. A chaque projection, une lumière ultraviolette est alors émise et vient durcir la matière. Ces étapes sont répétées, couche par couche, jusqu'à l'obtention du guide. Aucune étape de finition (cuisson, lissage ou polissage...) ne sera nécessaire. Les guides présentent un design innovant avec de légers points de contact avec le support (dents, muqueuses, etc.) au lieu de surfaces de



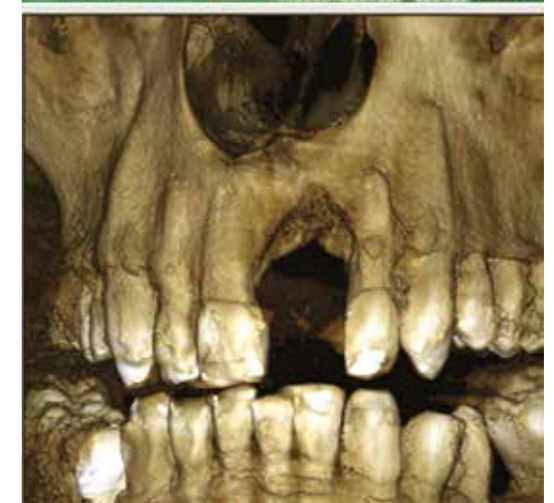
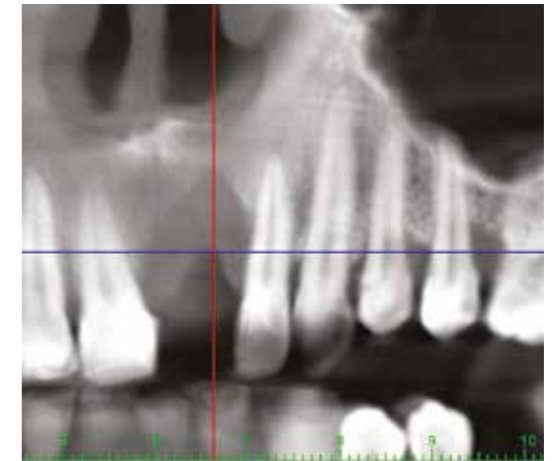
25. Patient se présentant avec l'absence de l'incisive centrale maxillaire gauche (21).



26. Vue intra-orale frontale de l'édentement et du défaut de tissus durs et mous associé.



27. Vue occlusale du défaut osseux.



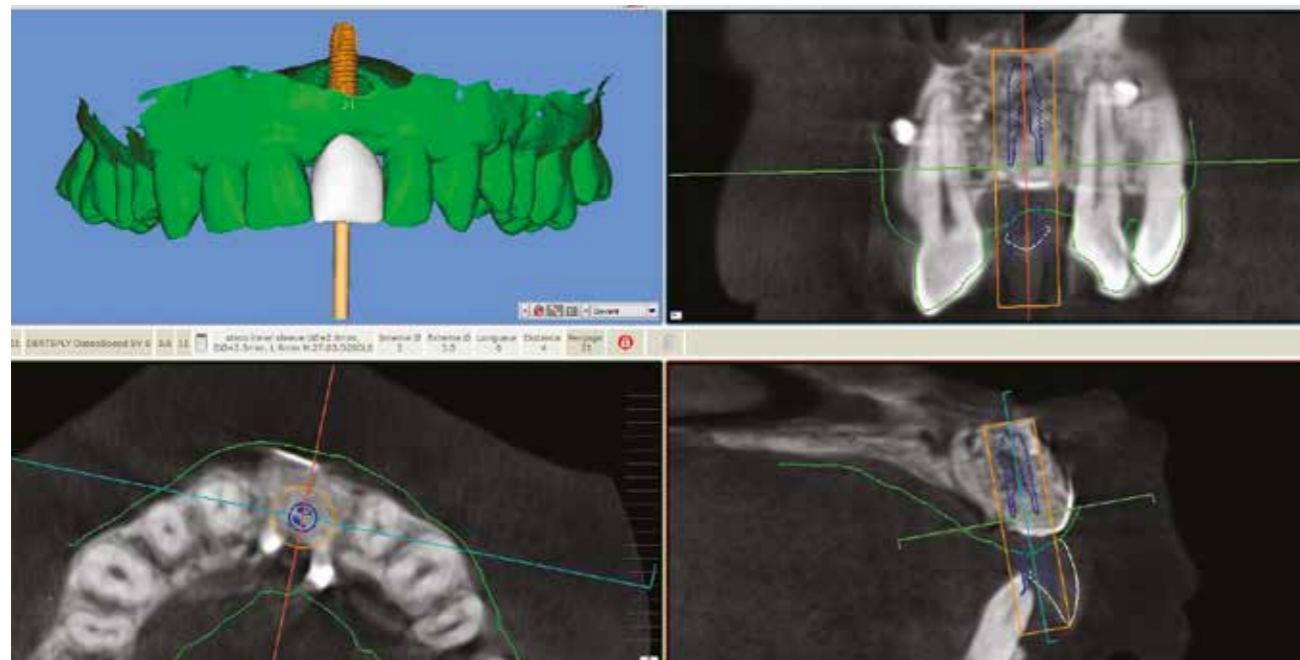
28. Appréciation du volume osseux au niveau de la 21 sur le CBCT.

contact présentant des sources d'erreur d'adaptation [13]. Ce design aéré permet une visibilité accrue et maintient une irrigation continue pendant le forage et, par conséquent, permet un bon refroidissement des instruments. Mentionnons une autre caractéristique particulière au logiciel Smop: selon le système implantaire retenu, il est possible de faire l'impasse sur l'intégration de douilles métalliques, ce qui neutralise une source supplémentaire d'erreur, simplifie le processus de fabrication et en réduit potentiellement le coût.

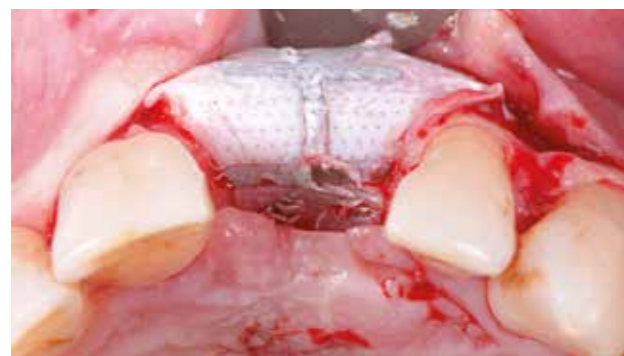Création d'un wax-up numérique directement dans le logiciel de planification

De manière similaire à l'option précédente, celle-ci consiste à importer le STL de la situation clinique initiale et à lui superposer les données DICOM des clichés CBCT, puis à créer un wax-up numérique directement dans le logiciel de planification. Ce processus est extrêmement efficace, car l'intégration d'un wax-up virtuel réalisé sur le logiciel, ainsi que sa mise à l'échelle et son bon positionnement s'effectuent en quelques clics (fig. 25 à 36).

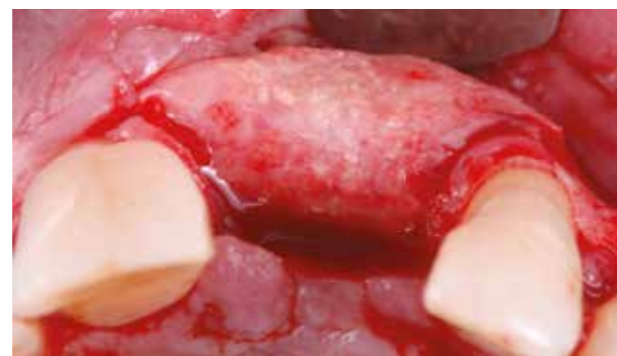Néanmoins, la majorité des logiciels de chirurgie guidée ne permet encore que la planification. Ils disposent d'une bibliothèque de formes et d'un outil de conception convenant pour la planification d'une dent unitaire, à condition de disposer de suffisamment de références



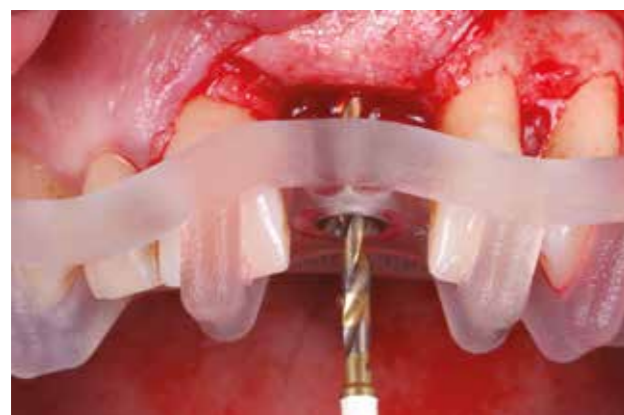29. Après reconstruction osseuse du site, modélisation d'un wax-up directement dans le logiciel de planification après matching des fichiers DICOM et STL. Cette option permet d'être plus rapide et de diminuer le nombre de clics.



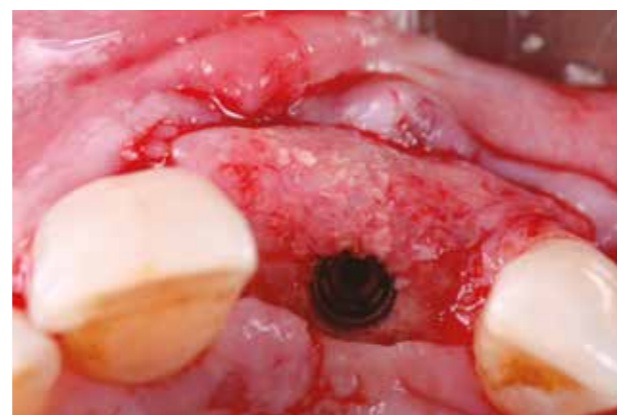30. Réouverture après régénération osseuse guidée du site.



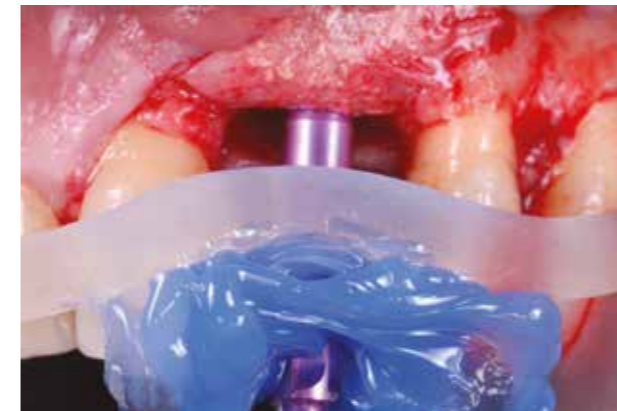31. Retrait de la membrane d-PTFE. Le volume osseux obtenu confirme la possibilité de pose d'un implant en 21.



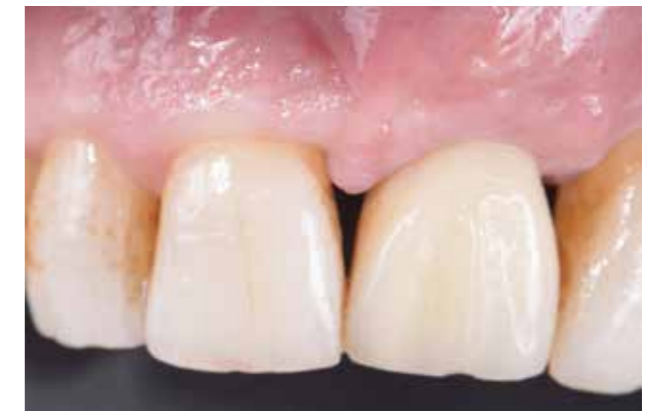32. Vue du guide en place et forage à travers.



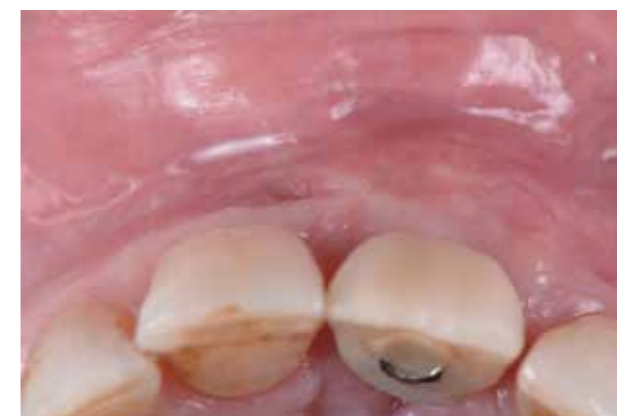33. Vue occlusale après insertion de l'implant sur 21.



34. Empreinte le jour de la pose de l'implant en utilisant le Smop et de la résine. Cette empreinte sera conservée jusqu'à la visite de contrôle. Une couronne provisoire transvissée sera fabriquée et mise en place lors de l'étape suivante de mise à jour de l'implant.



35. Vue de face de la provisoire sur 21 à 8 semaines.



36. Vue occlusale de la provisoire sur 21 à 8 semaines.

guide de forage dans son module, l'imprimer directement ou envoyer les données à un prestataire externe pour l'impression.

Cette fusion des solutions logicielles ouvre aussi de nouvelles possibilités pour les restaurations provisoires : une fois la position de l'implant planifiée, il est possible de concevoir et de fabriquer directement des prothèses ou piliers provisoires sans passer par le processus fastidieux d'exportation du logiciel de planification suivie d'une importation dans le logiciel de conception.

Conclusion

L'introduction du diagnostic radiologique tridimensionnel et la mise en œuvre des logiciels de planification correspondants ont fondamentalement modifié et nettement simplifié le diagnostic et la planification préimplantaire, indispensable aujourd'hui dans le secteur antérieur.

L'approche décrite au premier point, qui consiste à fabriquer d'abord un guide radiographique avec repères, porté par le patient pendant la réalisation du CBCT, n'est certes pas très commode. Le processus de fabrication est long et fastidieux. Seul un cliché CBCT est pris en compte pour la planification avec une précision de l'ordre de 150 microns, désormais inacceptable.

La méthode de « matching » décrite au deuxième point, qui consiste à superposer les données CBCT et celles du scan de surface d'un modèle de la situation initiale et de la planification prothétique (wax-up ou set-up) est un processus simple, innovant et efficace, qui permet aussi

prothétiques, y compris sur les dents adjacentes. En revanche, l'ajustage et le positionnement des dents virtuelles, en cas de situation en extension ou d'édentements multiples, peuvent se révéler très difficiles.

La nouvelle génération de logiciels montre un fort potentiel. Les logiciels de planification et de conception de prothèses, qui sont désormais fusionnés ou combinés sous la forme de modules, permettent de réaliser la planification dans un articulateur virtuel, en tenant compte de toutes les informations, par exemple le profil gingival. Ainsi, les données peuvent être intégrées en temps réel dans le logiciel de planification. Une fois la planification implantaire terminée, elle est validée par le praticien et le laboratoire peut ensuite concevoir le

d'utiliser des données CBCT sans nécessiter le port d'un guide pendant la réalisation des clichés. La technologie inhérente au scan de surface et à la méthode d'impression 3D ramène à une précision supérieure de l'ordre de 16 microns.

La fabrication d'un wax-up numérique, décrite au troisième point, présente les mêmes avantages que la précédente, et évite de surcroît toute étape préalable au laboratoire. Le seul support supplémentaire nécessaire est une empreinte de la mâchoire conventionnelle ou numérique. Néanmoins, ce processus se

prête mieux aux restaurations de taille limitée, d'une à trois dents au maximum, mais tend à se simplifier et à s'améliorer.

Quel que soit l'enthousiasme suscité par ces procédés innovants, il est bon de mentionner qu'ils présentent naturellement aussi des limites.

Enfin, il convient de mettre en garde contre une utilisation de la planification implantaire assistée par ordinateur dans le but de compenser un manque d'expérience clinique.

Les auteurs déclarent avoir un lien d'intérêts avec la société Swissmeda, créatrice du logiciel Smop (le laboratoire Surgicalimplant 3D imprime des guides Smop pour des clients français de Swissmeda)

Correspondance : jonatanbeley@gmail.com

BIBLIOGRAPHIE

1. Vermeylen K, Collaert B, Lindén U, Björn AL, De Bruyn H. Patient satisfaction and quality of single-tooth restorations. *Clin Oral Implants Res* 2003; 14 (1): 119-24.
2. Belsler UC, Schmid B, Higginbottom F, Buser D. Outcome analysis of implant restorations located in the anterior maxilla: a review of the recent literature. *Int J Oral Maxillofac Implants* 2004; 19 Suppl: 30-42.
3. Fürhauser R, et coll. Evaluation of soft tissue around single-tooth implant crowns: the pink esthetic score. *Clin Oral Implants Res* 2005; 16 (6): 639-44.
4. Kokich VO, Kokich VG, Kiyak HA. Perceptions of dental professionals and laypersons to altered dental esthetics: asymmetric and symmetric situations. *Am J Orthod Dentofacial Orthop* 2006; 130 (2): 141-51.
5. Sailer I, Fehmer V, Ioannidis A, Hämmerle CH, Thoma DS. Threshold value for the perception of color changes of human gingiva. *Int J Periodontics Restorative Dent* 2014; 34 (6): 757-62.
6. Grunder U, Gracis S, Capelli M. Influence of the 3-D bone-to-implant relationship on esthetics. *Int J Periodontics Restorative Dent* 2005; 25 (2): 113-9.
7. Jepsen S et coll. Primary prevention of peri-implantitis: managing peri-implant mucositis. *J Clin Periodontol* 2015; 42 Suppl 16: S152-7.
8. Sailer I, Mühlemann S, Zwahlen M, Hämmerle CH, Schneider D. Cemented and screw-retained implant reconstructions: a systematic review of the survival and complication rates. *Clin Oral Implants Res* 2012; 23 Suppl 6: 163-201
9. Linkevicius T et coll. The influence of the cementation margin position on the amount of undetected cement. A prospective clinical study. *Clin Oral Implants Res* 2013; 24 (1): 71-6.
10. Wilson TG Jr. The positive relationship between excess cement and peri-implant disease: a prospective clinical endoscopic study. *J Periodontol* 2009; 80 (9): 1388-92.
11. Nickenig HJ, Eitner S, Rothamel D, Wichmann M, Zöller JE. Possibilities and limitations of implant placement by virtual planning data and surgical guide templates. *Int J Comput Dent* 2012; 15 (1): 9-21.
12. Kernen F et coll. Accuracy of Three-Dimensional Printed Templates for Guided Implant Placement Based on Matching a Surface Scan with CBCT. *Clin Implant Dent Relat Res* 2016; 18 (4): 762-8.
13. Reyes A, Turkyilmaz I, Prihoda TJ. Accuracy of surgical guides made from conventional and a combination of digital scanning and rapid prototyping techniques. *J Prosthet Dent* 2015; 113 (4): 295-303.