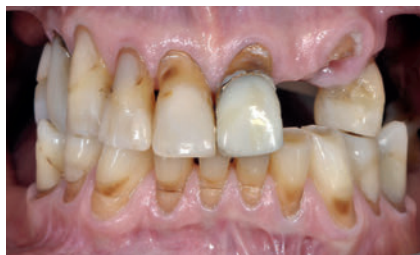

Komplett navigierte Sofortimplantation in Regio 21 und 23 und provisorische Versorgung mit einer vorgefertigten Brücke im oberen Frontzahnbereich

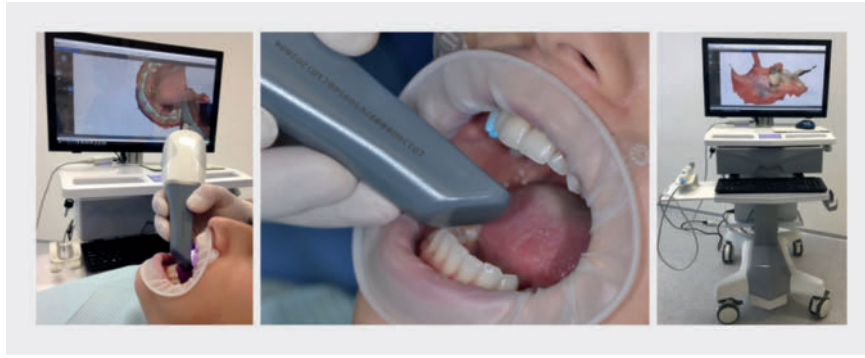
Ausgezeichnet als beste digitale Implantatbehandlung beim Digital Dental Academy Award 2018; Beat R. Kurt (Luzern).

Anamnese und klinische Situation

Dank der fortschrittlichen Implantattechnologie, die einen weitgehend digitalisierten Arbeitsablauf ermöglicht, können mein Team und ich unseren Patienten jetzt auf schnellere und angenehmere Weise effektivere Restaurationen anbieten. Als jüngstes Beispiel wird hier ein 77-jähriger gesunder Mann vorgestellt, der für eine Implantatrehabilitation im oberen linken Frontzahnbereich in meine Praxis überwiesen wurde. Bei ihm war es kürzlich zu einer Fraktur der beiden Pfeilerzähne (21 und 23) der bestehenden Brücke gekommen. Beide Zähne eigneten sich nicht für die



► Abb. 1 Initiale intraorale Aufnahme.



► Abb. 2 Scan der Ausgangssituation mit dem CS 3600.

Versorgung mit einer neuen konventionellen Brücke (► Abb. 1).

Sein starker Würgereflex erlaubte ihm nicht, ein herausnehmbares Provisorium zu tragen. Aus diesem Grund haben wir uns für eine Sofortimplantation mit provisorischer Versorgung entschieden.

Behandlungsplanung

Nach der Anfertigung von intra-/extraoralen Fotos wurden intraorale Scans und die Bissregistrierung mit dem Carestream Dental CS 3600 Scanner durchgeführt (► Abb. 2). Die Dateien wurden an meinen Zahntechniker weitergeleitet. Beim Zahntechniker erfolgte der Import der Ausgangsmodelle in die Exocad-Software und die digitale Modellierung des Wax-up für die neue implantatgetragene Brücke in Regio 21–23 (► Abb. 3).

Anschließend erfolgte ein präoperativer CBCT-Scan. Danach wurden diese DICOM-Daten, ein modifiziertes Modell, bei welchem die frakturierten Wurzeln 21 und 23 virtuell mit dem Programm MeshMixer extrahiert wurden, das Gegenkiefermodell und das neue Wax-up meines Zahntechnikers in die Implantatplanungssoftware SMOP der Firma Swissmeda importiert.

Nun konnte die optimale Planung der Implantate hinsichtlich meines Behandlungsziels einer direkten verschraubten Brücke 21–23 erfolgen. Geplant war die Verwendung von 2 Straumann BLT-RC-Implantaten (Ø 4,1 mm, 12 mm) in Regio 21 und 23. Anschließend wurde die Position der Implantate mit den integrierten virtuellen Scankörpern exportiert (► Abb. 4 und 5). Nach erneutem Import aller Daten in Exo-

cad entwarf und fertigte mein Zahntechniker ein Druckmodell (Dreve) sowie eine gefräste provisorische Brücke aus PMMA.

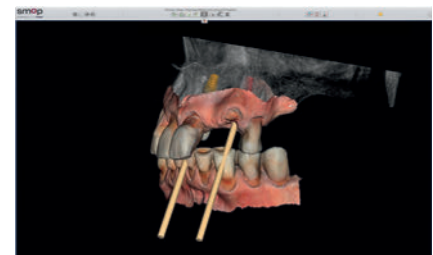
Zwei provisorische zylindrische Abutments wurden mit Opaquer verblendet. Gleichzeitig wurde mit SMOP die Bohrschablone erstellt und mit dem Stratasys 260-Drucker und dem medizinisch zugelassenen Material MED 610 gedruckt (► Abb. 6–8).

Chirurgisches Verfahren

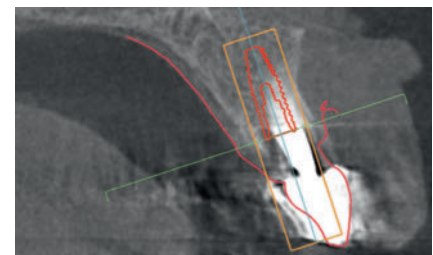
Unter Lokalanästhesie wurden die beiden frakturierten Zähne 21 und 23 extrahiert. Die Osteotomie für die Implantate wurde mit dem Guided Surgery Kit von Straumann durchgeführt (► Abb. 9).

Anschließend erfolgte ebenfalls geführt die Platzierung der beiden Straumann BLT-RC-Implantate (Ø 4,1 mm, 12 mm). Beide ISQ-Werte lagen bei über 65 (► Abb. 10). Die provisorische PMMA-Brücke wurde mit den beiden zylindrischen Abutments verklebt (► Abb. 11).

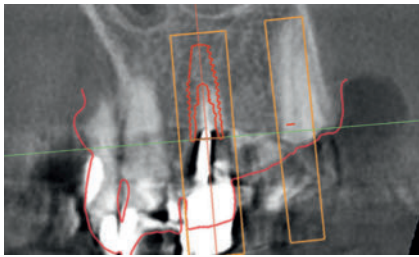
Der Knochendefekt wurde mit Bio-Oss gefüllt und einer doppelten Schicht Bio-Gide abgedeckt – beide Materialien sind von der Firma Geistlich. Die Okklusion der Brücke wurde so angepasst, dass nahezu keine Kontakte vorhanden waren.



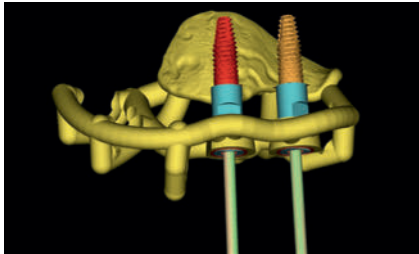
► Abb. 3 Zusammenführen des Abdrucks mit dem DVT in SMOP.



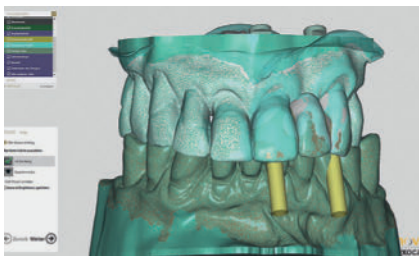
► Abb. 4 Initiale Implantatplanung in SMOP.



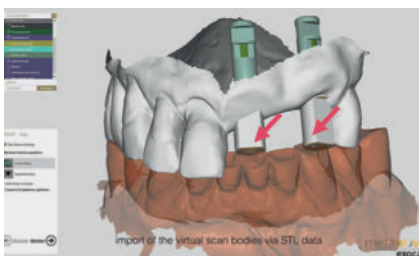
► **Abb. 5** Initiale Implantatplanung in SMOP.



► **Abb. 6** Virtuelles Design der Bohrschablone in SMOP.

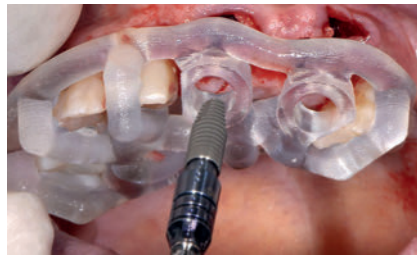


► **Abb. 7** Wax-up mit den geplanten Implantaten in Exocad.

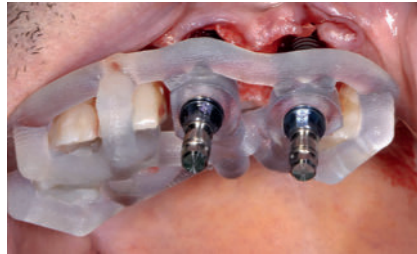

► **Abb. 8** Import: Modell, Scanbody und Wax-up in Exocad.

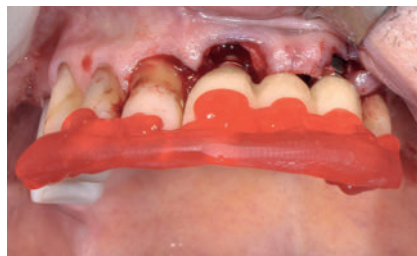Der Patient erhielt 7 Tage postoperativ Amoxicillin und Clavulansäure als Infektionsprophylaxe und Ibuprofen als Schmerzmittel sowie Chlorhexidin 0,1% zum Spülen. Die 1. Kontrolluntersuchung und die Entfernung der Nähte erfolgten 1 Woche nach der Operation. Nach 3 Monaten hat der überweisende Zahnarzt wiederum ein



► **Abb. 9** Implantatplatzierung mithilfe der Bohrschablone.



► **Abb. 10** Setzen der Implantate mithilfe der Bohrschablone.



► **Abb. 11** Einprobe der provisorischen PMMA-Brücke.

nen digitalen Abdruck genommen und sein Zahntechniker eine 3-gliedrige verschraubte Zirkonbrücke hergestellt.

Die Abschlusskontrolle, Röntgenaufnahmen und die Fotos der Endsituation mit dem äußerst zufriedenen Patienten wurden wieder in meiner Praxis durchgeführt.

Vorteile eines digitalen Workflows

Ich habe festgestellt, dass der Einsatz digitaler Technologie sowohl für meine Patienten als auch für meine Praxis eine Reihe von Vorteilen bietet. Die digitale Erfassung eines Abdrucks spart beispielsweise Zeit, da weniger Fehler bei der Abdruckfassung auftreten und kein Gießen von Gipsmodellen erforderlich ist. Und da der

Intraoralscanner CS 3600 offene digitale Dateien erstellt (STL, PLY), können diese einfach per digitaler Dateiübertragung an das Labor gesendet werden. Auf diese Weise wird die Fertigung beschleunigt und die Kommunikation verbessert.

Schlussbetrachtungen

Dr. Beat R. Kurt bedankt sich bei dem Team, das gemeinsam mit ihm diesen Fall abgeschlossen hat, darunter sein Praxisteam, sein Zahntechniker Andreas Schwab, Baar, und sein überweisender Allgemein-zahnarzt Dr. Reto Sütterlin.

DR. BEAT R. KURT

Fachzahnarzt für Oralchirurgie (SSO – Schweizerische Zahnärzte-Gesellschaft) und Orale Implantologie (WBA)

Dr. Beat R. Kurt schloss 1990 sein Master-Studium in Zahnmedizin an der Universität Bern ab und absolvierte seine Postgraduierenausbildung in Oralchirurgie an der Klinik für Mund-, Kiefer- und Gesichtschirurgie des Luzerner Kantonsspitals. Seine aktuellen Spezialisierungen sind neben der Implantologie und geführten Implantatchirurgie das Weichgewebemanagement und die Knochenaugmentation.

Seine Praxis ist eine Überweisungspraxis für Oralchirurgie, komplexe rekonstruktive Zahnmedizin und synoptische Zahnmedizin. Dr. Kurt ist seit 20 Jahren in privater Praxis in Luzern (Schweiz) tätig und verfügt über mehr als 14 Jahre Erfahrung in der Anwendung verschiedener geführter Implantatsysteme. Zurzeit verwendet er in seiner Praxis die Implantatsysteme von Thommen Medical, CAMLOG und Straumann und seit 3 Jahren arbeitet er unter anderem mit einem vollständig digitalen Workflow.

Kontakt:

Carestream Dental Germany GmbH
Hedelfinger Straße 60, 70327 Stuttgart
Tel.: 07 11 93 77 91 21
Fax: 071 15 08 98 17
www.carestreamdental.com
deutschland@csdental.com