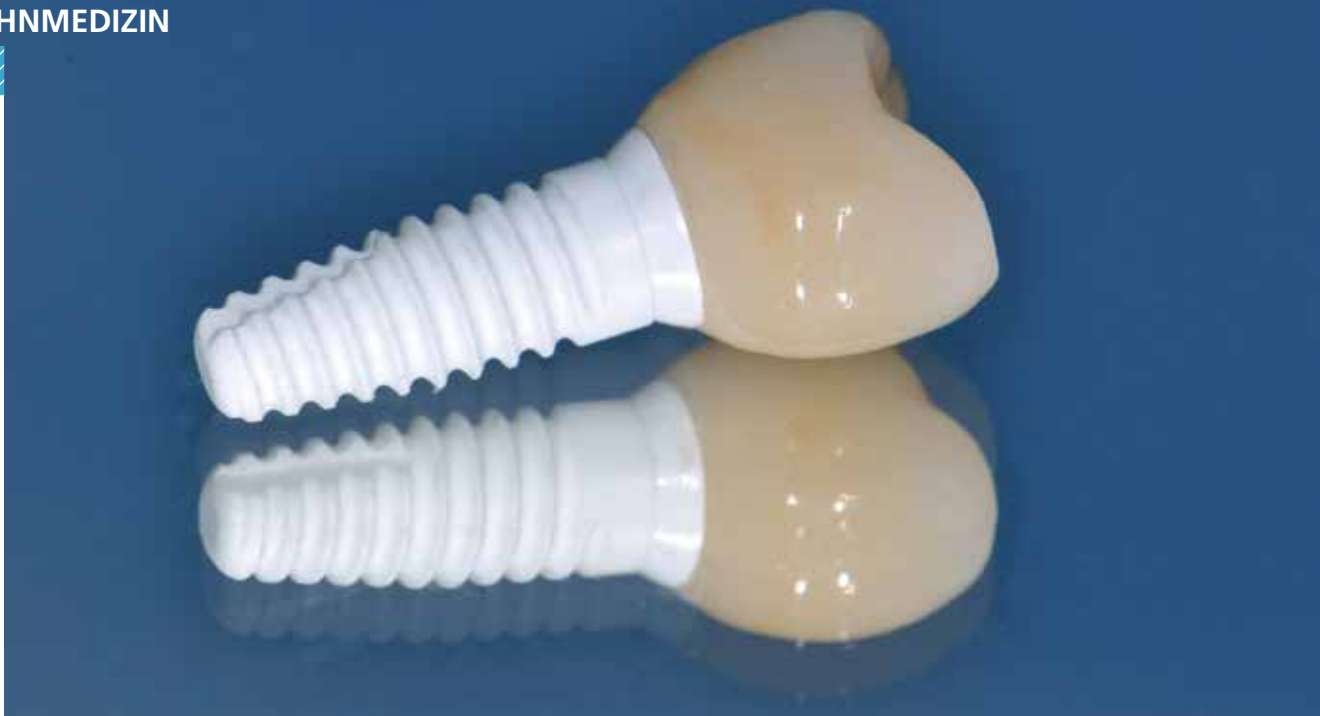



## Keramikimplantate – Exoten oder sinnvolle Erweiterung des Behandlungsspektrums?

Eine Fallbetrachtung

Titanimplantate stellen nach wie vor den Goldstandard in der zahnärztlichen Implantologie dar. Mit Zirkondioxid steht eine Alternative zu Titan zur Verfügung, die mit verbesserter Ästhetik und besserer Biokompatibilität punktet. Hinsichtlich Erfolgsprognosen sind die ersten kurz- und mittelfristigen Ergebnisse vielversprechend, die noch fehlende klinische Langzeitevidenz muss durch weitere Studien belegt werden.

**S**eit den ersten dentalen Implantaten aus Titan in 1965 [1] folgte eine konsequente Weiterentwicklung in Material und Oberflächengestaltung sowie eine Konsolidierung der Systeme hin zum 2-teilig verschraubten Implantat mit entsprechend hohen Erfolgsraten [2].

Auch die ersten Keramikimplantate wurden fast zur selben Zeit von Prof. Sami Sandhaus 1967 vorgestellt [3]. Bedingt durch den damaligen Werkstoff Aluminiumoxid und einer fehlenden Oberflächenstrukturierung, unterlagen sie jedoch lange Zeit niedrigen Erfolgsraten [4], wie sie heute nicht mehr vertretbar sind. Als Kompromiss für Metallfreiheit waren Keramikimplantate daher eher der ganzheitlichen Zahnmedizin vorbehalten. Mit der Einführung von Zirkondioxid als zuverlässiges Implantatmaterial begann sich dies zu ändern.

Heute jedoch verlieren Keramikimplantate zunehmend ihren Ruf als Nischenprodukt und finden vermehrt ihren Weg auch in die „konventionell“-implantologische Praxis. Nicht zuletzt ist dies bedingt durch ein in der Bevölkerung gestiegenes Gesundheitsbewusstsein und eine damit gestiegene Nachfrage nach metallfreien Restaurationen [5]. Ein wesentlicher Grund für diese Entwicklung dürfte jedoch auch die vermehrte Akzeptanz seitens der implantologisch tätigen Zahnärzte sein. Denn die rasante technologische

Weiterentwicklung in Material, Oberflächengestaltung und restaurativen Konzepten ermöglicht es heute, die klinischen Vorteile von Zirkondioxid in der täglichen Praxis umzusetzen. Denn unter Beachtung der mit Evidenz gesicherten Indikationen „Einzelzahnrestauration“ und „3-gliedrige Brücke“ [6] befinden sich für die meisten Keramiksysteme die Überlebensraten heute bereits auf Augenhöhe mit Titanimplantaten [7]. Langfristige Daten müssen jedoch die kurz- und mittelfristig guten Ergebnisse bestätigen.

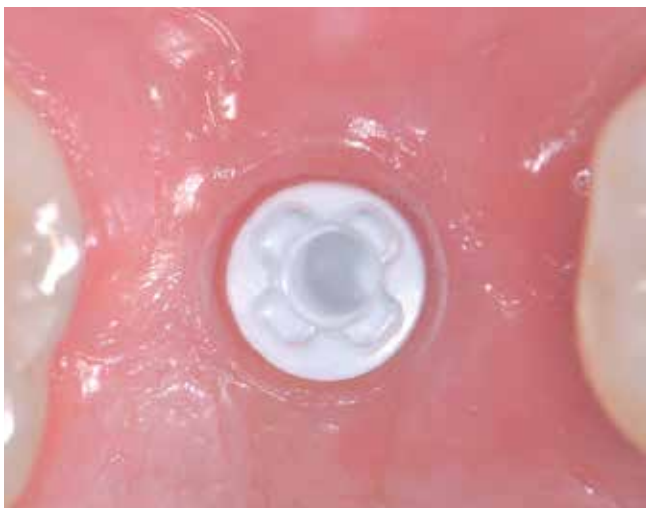### Warum Keramikimplantate?

Einer der am häufigsten genannten Vorteile von Keramikimplantaten bezieht sich auf die Ästhetik, da ein mögliches gräuliches Durchschimmern wie bei Titanimplantaten vermieden werden kann. Selbstverständlich lässt sich auch mit Titanimplantaten eine hervorragende Ästhetik erzielen. Voraussetzung ist hierfür jedoch das Vorhandensein einer mindestens 2 mm dicken periimplantären Mukosa, welche ein solch gräuliches Durchschimmern der Titanimplantate verhindert [8]. Ist dies nicht gegeben, sollte eine Verdickung der Mukosa mit Bindegewebsstransplantaten erfolgen, was eine zusätzliche Belastung für den Patienten bedeutet. Vollkeramische Abutments stellen eine Alternative dar, jedoch können Mikrobewegungen des harten Zirkondioxid-Abutments auf dem

weicheren Titanimplantat zu Abrieb bis hin zur Zerstörung des Implantat-Interfaces führen [9]. Diese Problematik kann mit einer Titanklebebasis umgangen werden. Das Interface zwischen Implantat und Abutment besteht hier von beiden Seiten aus Metall. Hinsichtlich des Abutments kann zumindest ein sichtbarer Metallanteil mit dem Risiko eines Durchscheinens vermieden werden. Bezüglich des Implantatkörpers jedoch auch in dieser Kombination nicht [10]. Auch der Körper eines Keramikimplantats kann durchschimmern, aber nur ab einer Mukosadicke von 1,5 mm und dann weiß, was optisch kaum wahrgenommen werden kann [11]. Auch wenn weitere wissenschaftliche Evidenz hierfür erbracht werden muss, ist aufgrund klinischer Erfahrungen das wesentliche Argument für Keramikimplantate die hervorragende und nahezu durchgängig entzündungsfreie periimplantäre Weichgewebssituation (**Abb. 1**). Gründe für diese zumindest subjektiv verbesserte periimplantäre Weichgewebssituation sind nach ersten Erkenntnissen die guten biologischen Eigenschaften der Keramik: Der Werkstoff Keramik zeigt gegenüber Titan eine geringere Plaqueanlagerung und geringere bakterielle Adhäsion [12,13] sowie eine geringere Dicke des aufgelagerten Biofilms [14]. Auch die zirkuläre Durchblutung der Weichgewebe entspricht bei Keramik eher dem natürlichen Zahn und ist bei Titan signifikant verringert [15]. Eine bessere Durchblutung bedeutet bekanntermaßen gesündere Weichgewebe, die wiederum nicht nur ästhetisch verbesserte Ergebnisse zur Folge haben. Auch wenn noch den Keramikimplantaten entsprechende Langzeitevidenz fehlt, liegen bereits die ersten 3- und 5-Jahres-Ergebnisse vor, deren Tendenz von präklinischen Studien und der klinischen Erfahrung untermauert wird: Zirkondioxid zeigt denselben – in manchen Untersuchungen sogar weniger – „marginal bone loss“ wie Titanimplantate. Periimplantitis konnte in diesem Zeitraum klinisch noch nicht beschrieben werden [1,16–19].

### Das Material Zirkondioxid

Diese Faktoren sind gute Argumente dafür, sich in der implantologischen Praxis vermehrt mit dem Thema Keramikimplantate aus-



**Abb. 1:** Für Keramikimplantate spricht ein entzündungsfreies Weichgewebe.

einanderzusetzen. Vor allem in den Bereichen Implantatmaterial [20], Design der Implantatoberflächen [21] und der restaurativen Konzepte hat eine rasante Weiterentwicklung stattgefunden, wodurch sich die Erfolgsraten je nach Implantatsystem und Studiendesign bei bis zu 98% im Bereich von Titanimplantaten befinden [22,23]. Auch die früher noch recht hohen Frakturaten konnten sowohl in statischen als auch in dynamischen Bruchfestigkeitstests nach ISO 14801 revidiert werden. Damit können solche modernen Systeme in Hinblick auf die Bruchfestigkeit als für einen klinischen Einsatz geeignet eingestuft werden [24,25]. Wie auch aus der Zahntechnik bekannt, ist hierbei jedoch zu beachten: Zirkondioxid ist nicht gleich Zirkondioxid. Nach wie vor gibt es große Unterschiede in Herstellungsprozess, Materialauswahl, Oberflächengestaltung, restaurativen Konzepten und Handhabung, was entsprechende Hintergrundkenntnisse für den Umgang mit Keramikimplantaten unabdingbar macht.

### Zusammensetzung und Eigenschaften

Moderne Keramikimplantate bestehen aus TZP-Keramik (tetragonale Zirkondioxid-Polykristalle) mit einer mittleren Biegefestigkeit von 1.100 MPa. Um die Biegefestigkeit auf 1.200 MPa zu erhöhen und um den Alterungsprozess (hydrothermale Degradation) positiv zu beeinflussen, wurde bis zu 0,5 Vol.-% Aluminiumoxid hinzugegeben (TZP-A). Erhöht man den Volumenanteil von Aluminiumoxid auf 20%, entstehen neue Hybridkeramiken, welche eine Biegefestigkeit von bis zu 2.000 MPa erreichen [26]. Diese ATZ-Keramik („alumina toughened zirconia“: Aluminiumoxid-verstärktes Zirkondioxid) lässt das Frakturrisiko neben dem bereits hochbeständigen TZP-A nochmals deutlich schrumpfen. Der Alterungsprozess durch hydrothermale Degradation besitzt durch diese Verfahren kaum mehr klinische Relevanz [27,28].

Ob TZP, TZP-A oder ATZ – von Bedeutung ist die Weiterverarbeitung des Ausgangsmaterials. Korngröße, Reinheit und Dichte beeinflussen maßgeblich die Härte und Qualität. Zwei grundlegende Verfahren sind beim Herstellungsprozess zu unterscheiden: Im 1. Verfahren (CIM – Ceramic Injektion Mold, CIP – Cold Isostatic Pressing) erfolgt zunächst die Formgebung durch Spritzgussverfahren oder Grünlingsbearbeitung und im 2. Schritt die Veredelung durch den Sinterprozess. Im anderen Verfahren (hard machining) ist der Ablauf umgekehrt: Zunächst wird ein Block im HIP-Verfahren (Hot Isostatic Post Compaction) unter hohem Druck von bis zu 2.000 bar und Temperaturen von bis zu 2.000 °C verdichtet und damit veredelt. Erst dann wird unter hohem industriellem Aufwand die Form aus dem fertigen Blank geschliffen. In beiden Verfahren können sehr hochwertige und präzise Ergebnisse erzielt werden.

### Oberflächendesign

Kamen in der Anfangsphase der Keramikimplantate lediglich glatte, maschinerte Oberflächen zum Einsatz, sorgen heute unterschiedlich modifizierte, moderne Bearbeitungsmethoden für rauere Implantatoberflächen. Edelkorundstrahlung, thermische Säureätzung, Lasermodulation oder Vorab-Strukturierung der Pressform stehen für einen den Titanimplantaten nahezu gleichwertigen Bone-Implant-Contact (BIC) und zeigen gleichwertige Osseointegration [29,30].

### Renaissance der Keramikimplantate

Die hier beschriebene Entwicklung der Keramikimplantologie und deren zunehmende Relevanz wurden auch von der Industrie erkannt. Fast alle renommierten Implantatanbieter haben derzeit auch Keramikimplantate in ihr Produktportfolio aufgenommen, was durch hohen Forschungsaufwand zu qualitativ immer hochwertigeren Produkten und damit zu einer „Renaissance“ der Keramikimplantate führte.

#### 1-teilige Keramikimplantate

Derzeit verfügen 1-teilige Keramikimplantate noch über eine höhere Evidenz als 2-teilige Systeme, da sich aufgrund der längeren Verfügbarkeit die meisten Studien auf 1-teilige Systeme beziehen. Abutment und Implantat bestehen bei 1-teiligen Systemen aus „einem Stück“ (Monoblock), womit sie als hermetisch dicht gelten (kein Abutment notwendig, keine separate Abutmentverbindung, kein Implantat-Interface). Sie haben den Vorteil, dass sie in der Versorgung der gewohnten Tätigkeit des Zahnarztes mit Abformung und Zementierung der Kronenrestauration eines natürlichen Zahnes sehr nahekommen. Es handelt sich jedoch nicht um einen natürlichen Zahn, sondern um ein Implantat mit seinen im Vergleich zum natürlichen Zahn doch unterschiedlichen Aspekten wie Flexibilität, Emergenzprofil, Durchmesserrelation Krone-Wurzel/Implantat oder der Anatomie im gingivalen/mukosalen Sulkus. Die restaurative Versorgung auf 1-teiligen Implantaten erfolgt ausschließlich durch Zementieren der Restauration. Die Lage der Implantatschulter definiert hierbei die Lage des Kronenrandes und entspricht der Zementfuge. Nachdem die Zemententfernung 1,0 bis 1,5 mm subgingival nicht mehr zuverlässig gewährleistet werden kann [31], sollte die Implantatschulter und damit der Kronenrand möglichst epigingival (tissue level) platziert werden. Im Frontzahnbereich ist eine epigingivale Platzierung der Implantatschulter jedoch aus ästhetischen Gründen nur in seltenen Fällen vorhersehbar möglich. Kommt es zu supragingival liegender Implantatschulter oder ist die Implantatachse für die prothetische Restauration falsch ausgerichtet, kann dies im geringen Umfang durch das Beschleifen des Implantats korrigiert werden. Das birgt jedoch das Risiko einer möglichen Verletzung der Materialstruktur (Phasentransformation durch Microcracks) und damit folglich des gesamten Implantatkörpers.

#### 2-teilig verklebte Keramikimplantate

In der allgemeinen „Titan“-Implantologie sind 2-teilige Systeme „State of the Art“. Sie decken fast alle Indikationen ab, ermöglichen unbelastete Einheilphasen, primären Wundverschluss, einzeitige, augmentative Verfahren und sind reversibel und flexibel. Nach wie vor stellt jedoch bei Keramikimplantaten die Verbindung von hartem, nicht elastischem Zirkonabutment mit einem harten, nicht elastischen Zirkonimplantat eine der größten Herausforderungen für die „Zweiteiligkeit“ der Systeme dar. Wie bei den ersten 2-teiligen Systemen ist auch heute noch das Verkleben des Abutments mit dem Implantat weit verbreitet. Hierbei sollten acrylatbasierte Zemente wie z.B. Panavia v5 (Kuraray), Multilink (Ivoclar Vivadent), oder RelyX Unicem (3M), zur Anwendung kommen. Das Zementieren mit Glasionomer- oder Phosphatzementen ist wegen der Gefahr einer möglichen Lockerung des Abutments abzulehnen. Die Abformung kann nach dem

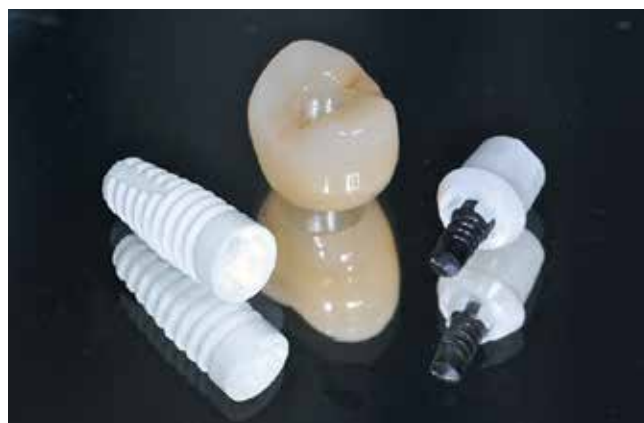Verkleben des Abutments oder bereits vorher erfolgen, was eine extraorale Anpassung des Abutments durch Beschleifen ermöglicht. In beiden Fällen wird das 2-teilige Implantat nach dem Verkleben des Abutments zum 1-teiligen Implantat. Folglich kann die Restauration ebenfalls nur zementiert werden und ist im Falle einer eventuell notwendigen Anpassung nicht mehr reversibel oder flexibel. Flexibel und reversibel ist einzig die Verschraubung von Abutment und Implantat wie bei Titanimplantaten. Die Vorteile liegen auf der Hand: kein Risiko für Zementüberschüsse, einfaches Weichgewebsmanagement, Ausformung des Emergenzprofils sowie einfache Reparatur- und Reentry-Optionen.

#### 2-teilig verschraubte Keramikimplantate

Die Verschraubung 2-teiliger Keramikimplantate mittels der auch bei Titanimplantaten bisher üblichen Metallschrauben aus Gold oder Titan bringt wiederum neue Herausforderungen mit sich. Keramik ist auf Druck bekanntermaßen stärker belastbar als auf Zug. Eine Verschraubung kann jedoch solche für den Werkstoff Keramik ungünstigen Zugkräfte in das Implantat einbringen und folglich zu internen Spannungsspitzen führen. Durch Mikrobewegung der im Vergleich zur Keramik weicheren Schraube im harten Implantat-Innengewinde kann es zum zusätzlichen Verschleiß und Abrieb an der Schraube kommen. Entscheidend dürften die Präzision der Herstellung des Implantat-Abutment-Interfaces und die Schraubenpassung sein; weitere Untersuchungen müssen folgen. Ein vom Hersteller vorgesehener Anzugstorque sollte in jedem Fall beachtet werden.

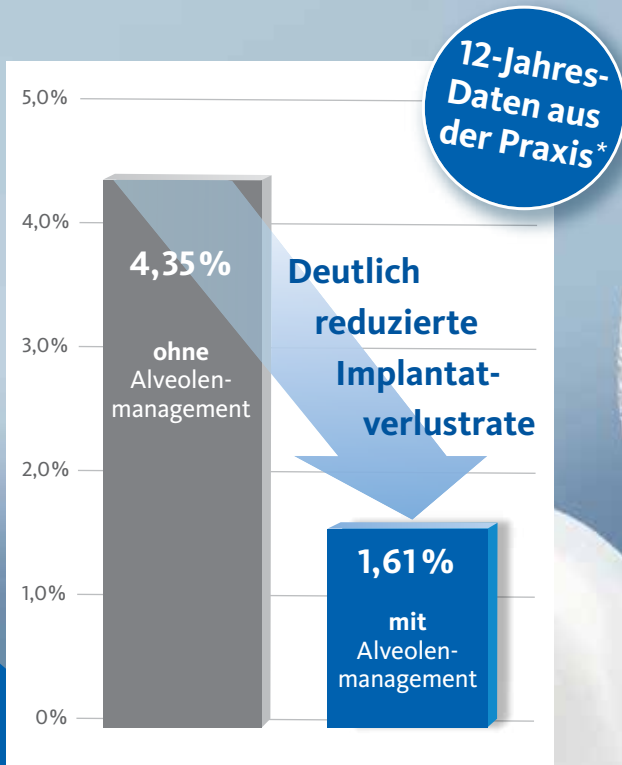
#### 2-teilig metallfrei verschraubte Keramikimplantate

Ein neuer Ansatz wird diesbezüglich unter anderem von der Firma Nobel Biocare mit dem Implantatsystem NobelPearl und der Verschraubung durch karbonfaserverstärkte Abutmentschrauben (Vicarbo) verfolgt (**Abb. 2**). Bei der Vicarbo-Schraube sind in einer PEEK-Matrix mit einem Volumenanteil von über 60% Karbonfasern eingebettet, wodurch ein besonders hoher Anzugstorque von bis zu 85 Ncm ermöglicht wird. De facto wird für eine dauerhafte Verbindung lediglich ein Anzugstorque von 25 Ncm benötigt und ist daher auch entsprechend in den Guidelines für die Abutmentfixierung vorgesehen. Die Gewindgänge der Schraube

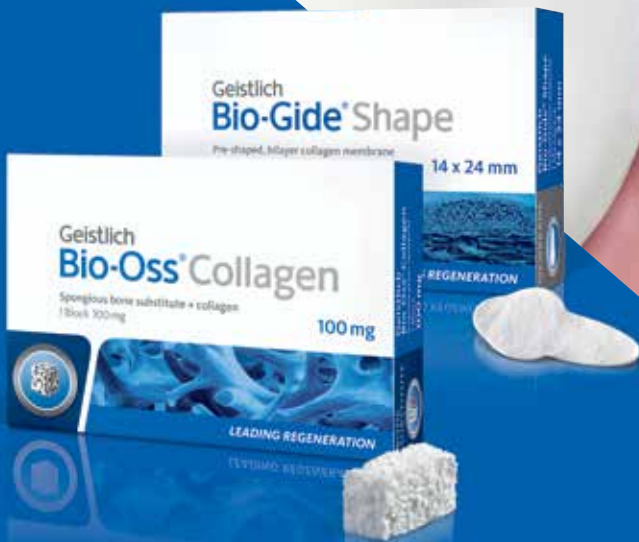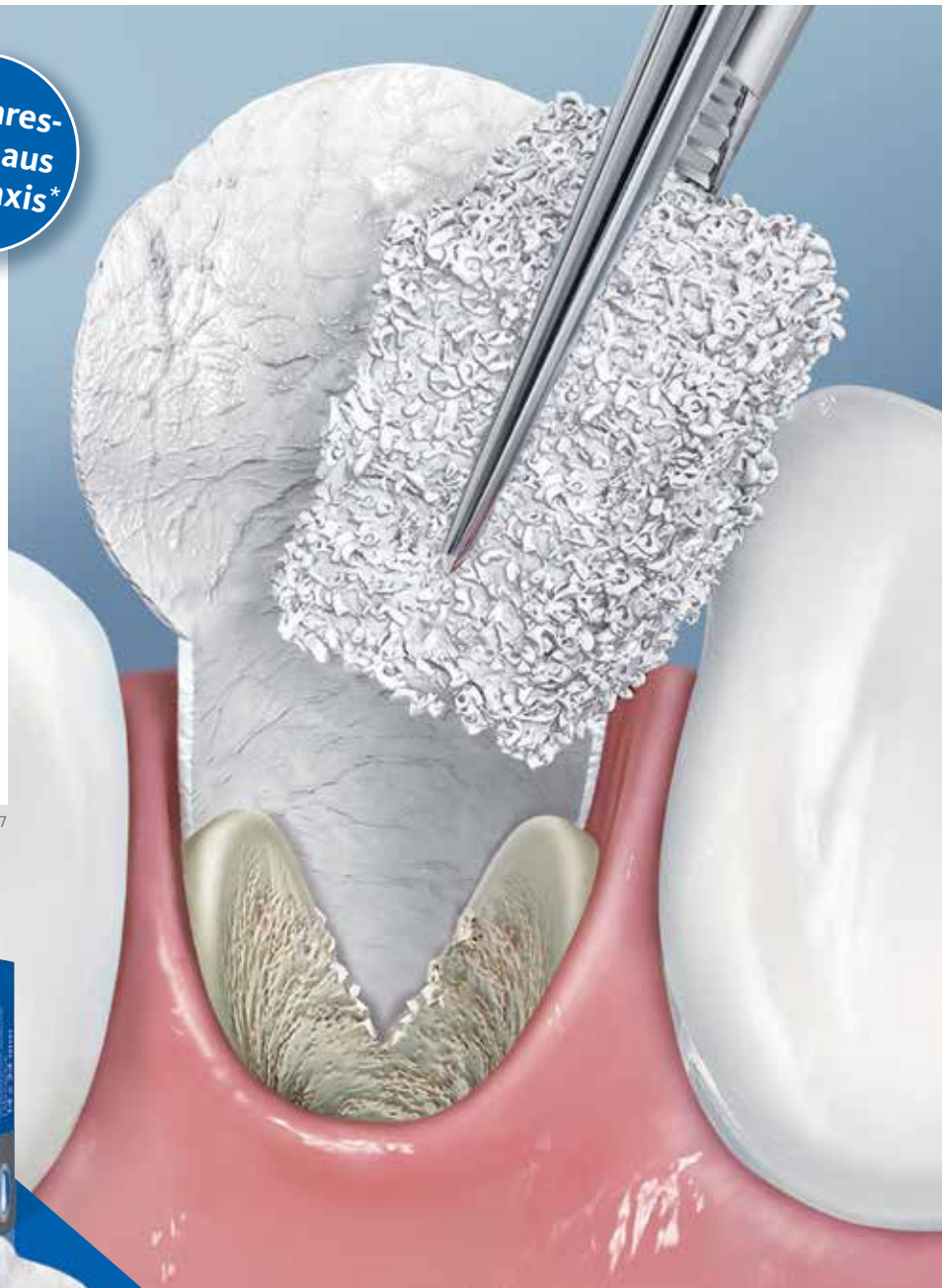


**Abb. 2:** Das Implantatsystem NobelPearl mit karbonfaserverstärkten Vicarbo-Schraube.

# Alveolenmanagement mit Geistlich Biomaterialien



\* pip, Aug. 5/2018 ISSN: 1869-6317



Bitte senden Sie mir folgende Informationen zu:

- Therapiekonzepte für Extraktionsalveolen
- Produktkatalog Geistlich Biomaterials

Geistlich Biomaterials Vertriebsgesellschaft mbH  
Schneidweg 5 | 76534 Baden-Baden  
Tel. 07223 9624-0 | Fax 07223 9624-10  
info@geistlich.de | www.geistlich.de



sind an den Flanken abgerundet und verteilen auftretende Kräfte gleichmäßig im Implantatkörper. Neu ist auch das „Inter-X“-Implantat-Interface. Die 4 am Abutment angebrachten „Zinnen“ stehen bei vertikaler oder horizontaler Belastung nicht in Kontakt mit dem Implantatkörper. Sie dienen ausschließlich der Rotationssicherung des Abutments auf dem Implantat, nehmen keine Kräfte auf und können daher sehr grazil gestaltet werden. Vertikale Druckkräfte werden über die leicht nach innen abgeschrägte Implantatschulter aufgenommen, während laterale Kräfte über die Vicarbo-Schraube aufgefangen werden.

Über dieses 2-teilige Konzept können sowohl in der Zahnarztpraxis als auch im Dentallabor die von Titanimplantaten gewohnten Arbeitsabläufe nun auch für den Umgang mit Keramikimplantaten beibehalten werden: unbelastete und gedeckte Einheilung, offene oder geschlossene Abformung, präzise Modellherstellung, Individualisierung der Abutments sowie metallfreie und reversible Verschraubung für ein breites Indikationsspektrum. Hierzu gehört auch eine der heute am meisten verbreiteten Restaurationsvarianten in der Implantologie, nämlich die Versorgung mit einer zementfreien, verschraubten Klebebasis. Mit dem Konzept der Vicarbo-Schraube ist dies nun auch mit Keramikimplantaten metallfrei möglich. Dies soll im Folgenden anhand einer Versorgung mit dem NobelPearl-Implantatsystem dargestellt werden.

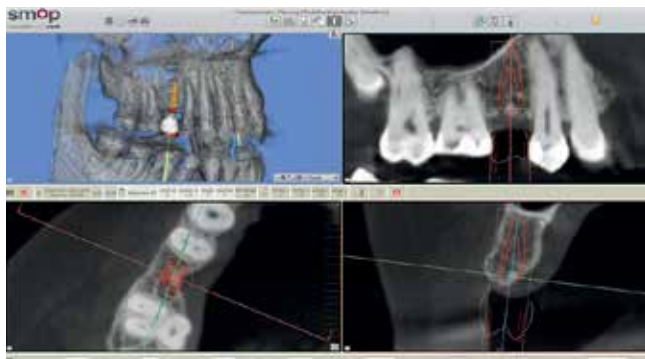


Abb. 3: Die Digitale Planung mit SMOP.



Abb. 4: Das Implantat kann aufgrund seiner Länge bis zu 1 mm tiefer platziert werden.

### Patientenfall

Eine 54-jährige Patientin stellte sich mit dem Wunsch nach metallfreier Versorgung der Zähne 15 und 25 in unserer Praxis vor. Die Entfernung der Zähne war 6 Monate zuvor alio loco erfolgt. Das horizontale und vertikale Knochenangebot an der vorgesehenen Implantatposition stellte sich als ausreichend dar.

### Präoperative Planung

Die Auswahl des Implantats erfolgte mittels der 3D-Planungssoftware SMOP der Swissmeda AG, Zürich (Abb. 3). Auch wenn – wie in diesem Fall – kein schablonennavigierter Eingriff vorgesehen war, erlaubt SMOP eine sichere präoperative Planung. Zwar entspricht die Implantatgeometrie des Straumann Bone Level Tapered-Implantats nicht exakt der Geometrie des NobelPearl-Implantats, jedoch lassen sich durch Verwendung der Bone Level Tapered-Schablone annähernd analog genug Länge, Durchmesser und Position des NobelPearl auswählen. Auch die 1. Pilotbohrung kann auf diese Weise schablonengeführt angelegt werden. Für die Zukunft wäre eine direkte Aufnahme der NobelPearl-Implantatgeometrien in die Planungssoftware wünschenswert. In diesem Fall konnten 2 NobelPearl-Implantate mit je einem Durchmesser von 4,2 mm und der Länge 10 mm für die Implantatpositionen 15 und 25 vorgesehen werden. Die angegebene Länge entspricht dabei dem enossalen Anteil des Implantats. Zu beachten ist, dass zum enossalen Anteil noch ein auslaufend geätzter Halsbereich mit 1,6 mm Höhe hinzukommt, welcher der biologischen Breite Rechnung tragen soll. Folglich weist ein 10-mm-Implantat eine Gesamtlänge von 11,6 mm auf. Die untere Schulter des Profilbohrers entspricht hierbei der enossalen Länge des Implantats ohne den Halsbereich (Abb. 4). Bei einer geringen Mukosadicke kann das Implantat jedoch bis zu 1 mm tiefer platziert werden, sodass nur noch ein Halsbereich von 0,6 mm suprakrestal verbleibt und der enossale Anteil nun 11 mm beträgt.

### Chirurgische Phase

Unter Lokalanästhesie erfolgte nach krestaler Schnittführung die Aufklappung (Abb. 5) und die Aufbereitung des Implantatbettes gemäß dem chirurgischen Protokoll für NobelPearl mit den Boh-

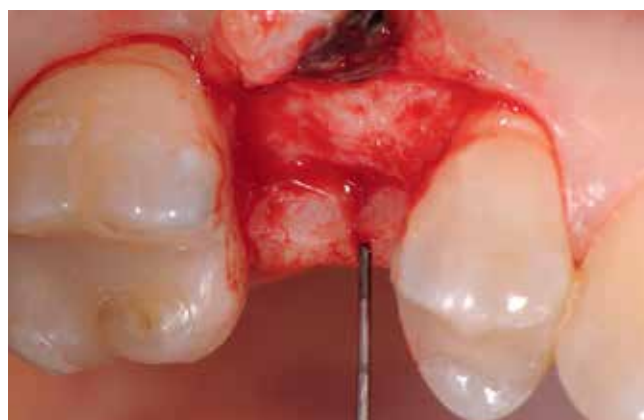

Abb. 5: Die Aufbereitung des Implantatbettes.

# ENTER THE INNOVATION ZONE

## + Hi Tech Sector

Software der jüngsten Generation

## + Comfort Ground

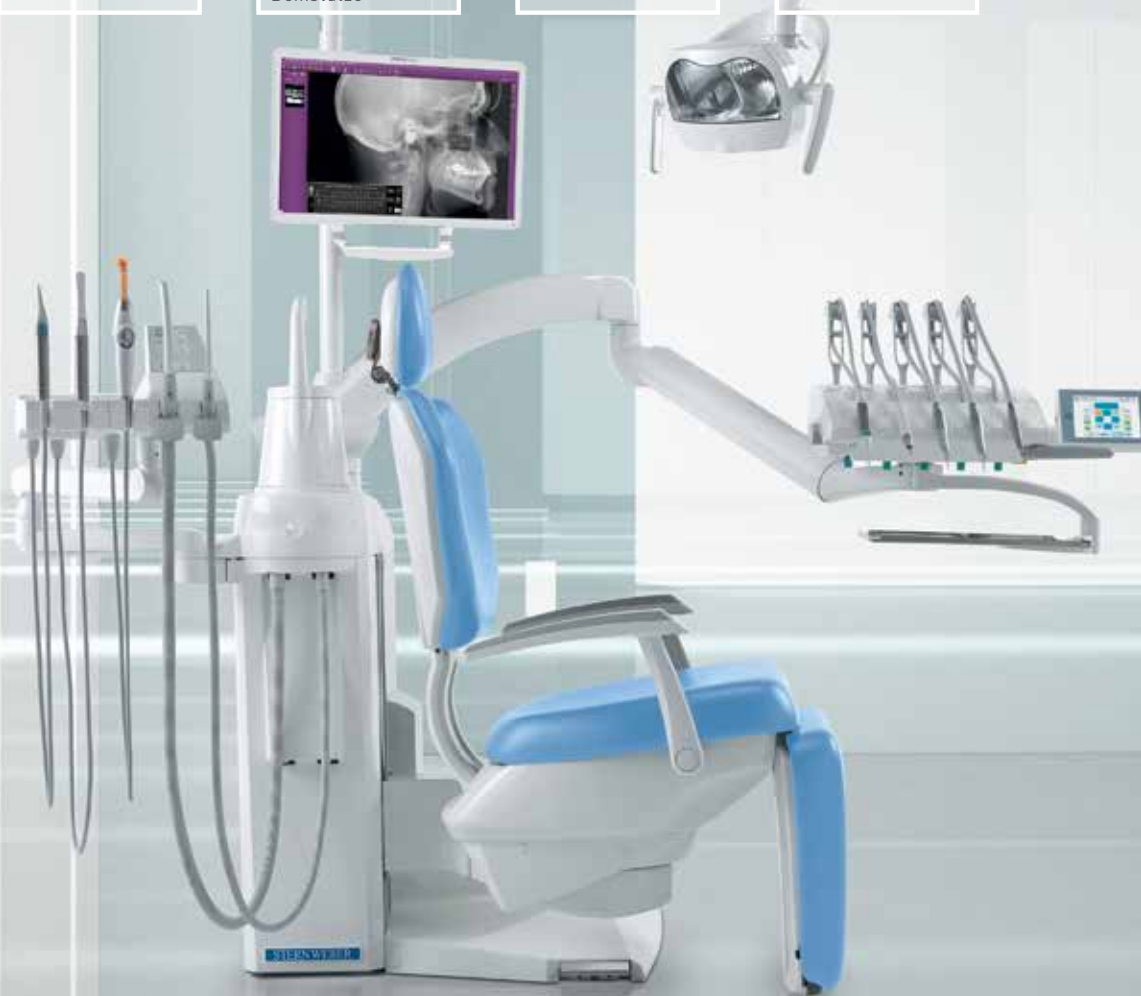multifunktionaler Behandlungsstuhl mit motorisch angetriebener Beinstütze

## + Integration Territory

fortgeschrittene Systeme für Multimedia-Integration

## + Protection Domain

komplette und zertifizierte Hygienesysteme



## S380TRC |

### Exklusive Innovation.

Die Stärke eines innovativen Umfeldes basiert auf strengen Maßstäben und präziser Flexibilität. Das Streben nach Verbesserung und eine kontinuierliche technologische Forschungsarbeit bilden die Grundlage für ein dynamisches Arbeitsumfeld, das genau auf Ihre Tätigkeiten abgestimmt ist und sich Ihrem Arbeitsstil perfekt anpasst.

[www.sternweber.com](http://www.sternweber.com)



YOUR TALENT INSPIRES US

• **Gerl Dental** Berlin 030/43094460 - Kiel 0431/6707500 - München 089/203206910 • **Anton Kern GmbH** Aschaffenburg 06021/21701 - Frankfurt am Main 069/586 07140 - Fulda 0661/44048 - Würzburg 0931/908880 • **Dental 2000 GmbH & Co.KG** Berlin 030/63499778 - Hamburg 040/6894840 - Jena 03641/45840 - Leipzig 0341/904060 • **Deppe Dental GmbH** Hannover 0511/959970 • **Medrodent E.K.** Neustadt a.d. Waldnaab 09602/9441997 • **Multident Dental GmbH** Berlin 030/2844570 - Goettingen 0551/6933630 - Oldenburg 0441/93080 • **Pluradent AG & CO. KG.** Berlin 030/2363650 - Bornheim 02222/978260 - Braunschweig 0531/242380 - Chemnitz 03722/51740 - Dortmund 0231/94 10470 - Flensburg 0461/903340 - Hamburg 040/3290800 - Hannover 0511/544446 - Karlsruhe 0721/86050 - Kassel 0561/58970 - Kiel 0431/339300 - München 089/4626960 - Offenbach 069/829830 - Osnabrück 0541/957400 - Stuttgart 0711/2525560

ern des NobelPearl Surgical Tray. Nach Ankörnung mit dem Rosenbohrer wurde unter Beachtung der korrekten Implantat-achse die 1. Bohrung mit dem zylindrischen Pilotbohrer Ø 2,3 mm auf die geplante Länge von 10 mm angelegt. Für die unterschiedlichen Längen stehen in der Folge formkongruente Profilbohrer zu Verfügung. So wird für die weitere Aufbereitung zunächst der Profilbohrer „small“, Länge 10 mm, Ø 3,3 mm (Farbcodierung violett), und danach der Profilbohrer „regular“, Länge 10 mm, Ø 4,2 mm (Farbcodierung gelb, hier mit Tiefenstopp), ausgewählt (Abb. 6). Da das NobelPearl-Implantat nicht selbstschneidend ist und beim Eindrehen des Implantats der Werkstoff Keramik keine Temperatur wie ein Titanimplantat ableitet, muss als letztes Instrument der Gewindeschneider auf die gesamte Implantatlänge eingesetzt werden. Die Implantate wurden im Anschluss mit einer ausreichenden Primärstabilität von 30 Ncm und einem suprakrestalen Anteil 0,6 mm

platziert. Diese suprakrestale Positionierung wird durch einen gegebenenfalls am Profilbohrer anbringbaren Tiefenstopp (Abb. 7) vereinfacht. Für das Einbringen der Implantate steht ein neues, zur „Inter-X“-Innenverbindung formschlüssiges Eindrehinstrument (Abb. 8) zu Verfügung, wodurch eine optimale Kraftübertragung während des Inserierens des Implantats gewährleistet wird (Abb. 9). Die Einheilkappen sind deutlich abgeflacht und ermöglichen einen einfachen primären Wundverschluss (Abb. 10 und 11). Im vorliegenden Fall verlief die Wundheilung komplikationslos. Nach einer auch für Keramikimplantate heute üblichen Einheilungszeit von 3 Monaten zeigten sich die Implantate in der Röntgenkontrollaufnahme stabil osseointegriert (Abb. 12). Es fanden sich an beiden Implantat-Loci entzündungsfreie Weichgewebsverhältnisse, woraufhin mit der prothetischen Versorgung des Implantats begonnen werden konnte.

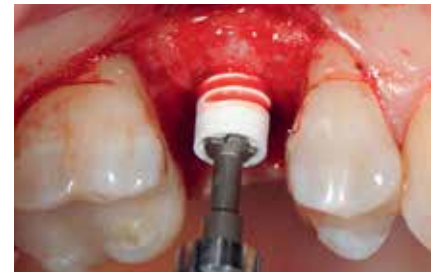
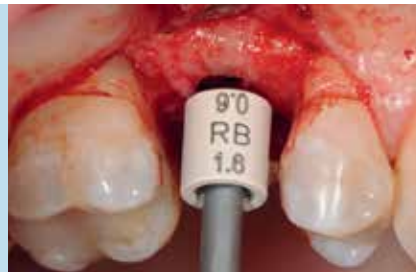
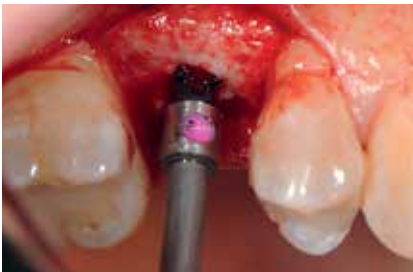Abb. 6 und 7: Die Aufbereitung mit den Profilbohrern.

Abb. 8: Implantatinsertion mit dem Inter-X-Einbringinstrument.

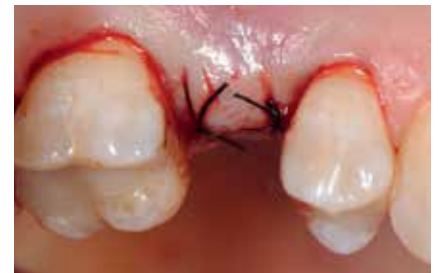
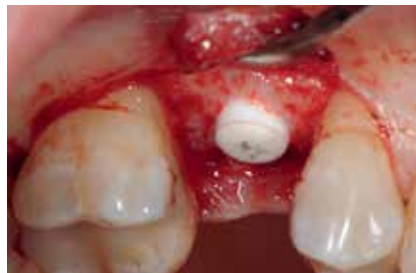
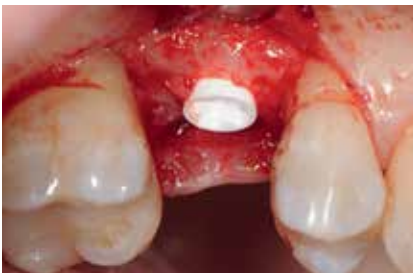Abb. 9: Implantat leicht supracrestal in situ.

Abb. 10: Die flache Einheilkappe.

Abb. 11: Der primäre Wundverschluss.

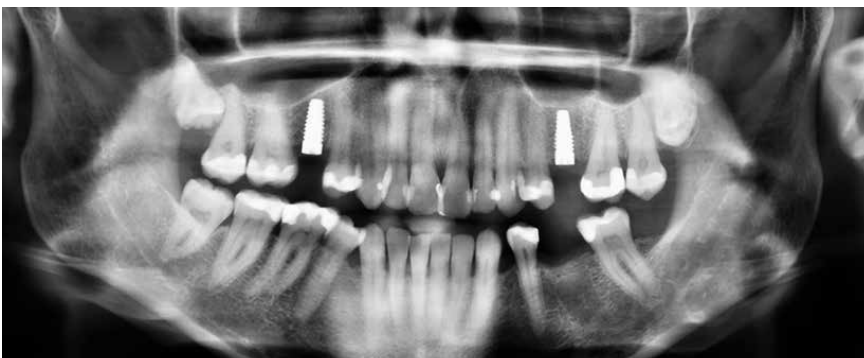
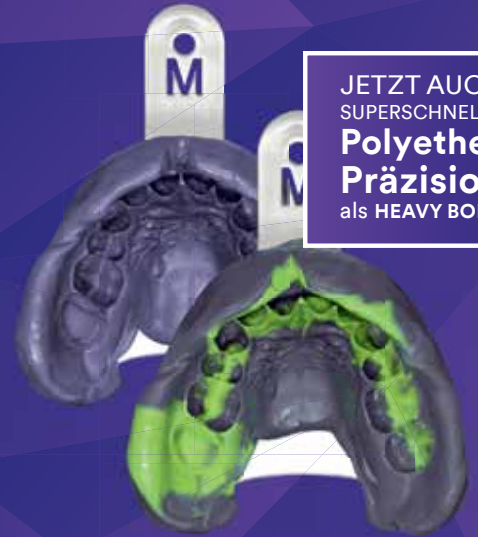
Abb. 12: 3 Monate post OP.



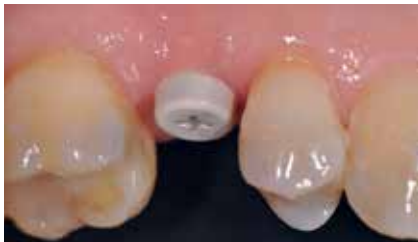

JETZT AUCH  
SUPERSCHNELLE  
**Polyether  
Präzision**  
als HEAVY BODY

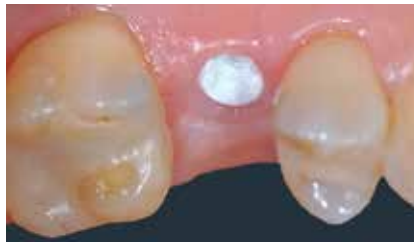### Prothetische Phase

Für den Reentry wurde für das Einbringen des Gingivaformers eine minimale kreisförmige Inzision angelegt (**Abb. 13**). Nach Abheilung der Weichgewebe (**Abb. 14**) konnte 2 Wochen später mit Reposition des Abformpfostens geschlossen abgeformt (**Abb. 15**) und das Meistermodell erstellt werden. Da es sich um ein 2-teiliges Implantatsystem handelt und die Abutments ebenfalls aus hochfester ATZ-Keramik bestehen, lassen sich diese – falls nötig – entweder in der Praxis oder im Dentallabor durch Beschleifen individualisieren (**Abb. 16**). Für NobelPearl stehen sowohl gerade als auch 15° abgewinkelte Abutments mit 1 mm und 3 mm Gingivahöhe zu Verfügung. Im CAD/CAM-Verfahren wurde eine monolithische Zirkonkrone aus Zolid FX (Amman Girrbach) mit okklusalem Zugang zum Schraubenkanal gefertigt (Dentallabor Studio für Zahntechnik, Dirk Tartsch).

Wäre es gewünscht, die Schraube komplett entfernen zu können, muss die okklusale Zugangskavität der Krone den Durchmesser des Schraubenkopfes von 2,8 mm aufweisen. Bei einem Molaren ist diese Dimension meist unproblematisch, für einen schmalen Prämolaren ist sie jedoch oftmals zu groß. In dem Fall wird die Schraube durch das Verkleben in die Konstruktion eingearbeitet. Es genügt dann eine Durchtrittsöffnung von 2,2 mm, die gerade noch den Zugang für den Schraubendreher ermöglicht (**Abb. 17**). Hierbei ist im Falle einer keramischen Verblendung auf eine Gerüstunterstützung der Überhänge zu achten. Sollte die eingearbeitete Schraube ausgetauscht werden müssen, kann die Abutment-Kronen-Verklebung durch Erwärmung im Ofen bei 120 °C einfach gelöst und in der Folge nach dem Auswechseln der Schraube neu geschaffen werden.



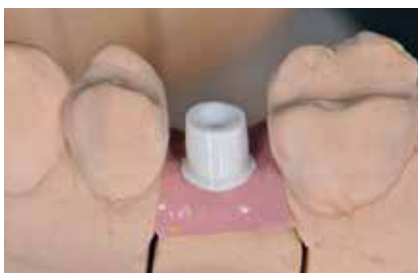**Abb. 13:** Gingivaformer.



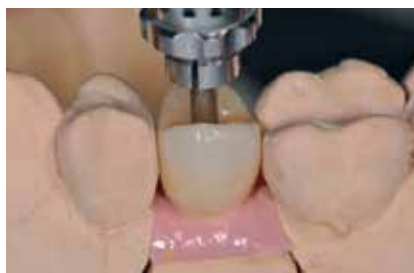**Abb. 14:** Eine reizloses Weichgewebe



**Abb. 15:** Abformpfosten open- und closed-tray.



**Abb. 16:** Meistermodell mit modifiziertem Abutment.



**Abb. 17:** Monolithische Zirkonkrone mit kleinem okklusalem Schraubenkanal.

3M™ Impregum™ Super Quick Polyether Abformmaterial  
**Der 2 Minuten Polyether**



### Verklebung der Krone

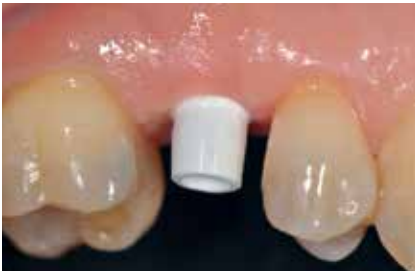Nach der Einprobe von Abutment und Krone (**Abb. 18 und 19**) erfolgt ihre Verklebung analog einer Titanklebebasis entweder extraoral im Dentallabor oder – wie in diesem Fall, intraoral. Der Vorteil des Verklebens im Patientenmund liegt darin, dass eventuell auftretende Spannungen zwischen Abutment und Implantat abgefangen werden können. Solche Spannungen können bereits durch nicht ganz korrekte Reposition des Abformpfostens bei einer geschlossenen Abdrucknahme ausgelöst werden, durch kleine Ungenauigkeiten bei der Gestaltung der Kontaktpunkte oder aber auch durch das – wie bei jedem Implantatsystem mehr oder weniger vorhandene – „Spiel“ zwischen Implantat, Abformpfosten, Laborimplantat und Abutment. Dabei kann Titan als elastisches Metall solche „Mikrospannungen“ eher ausgleichen als die harte, nicht elastische Keramik.

Für das Verkleben wird das Abutment mit der Originalschraube bei nur leichtem Anzugstorque per Hand auf dem Implantat befestigt. In unserer Praxis hat es sich bewährt, das Abutment bzw. den Schraubenkanal mit Teflonband (Firma Rothenberger) zu verschließen (**Abb. 20**). Das Teflonband lässt sich fast schon plas-

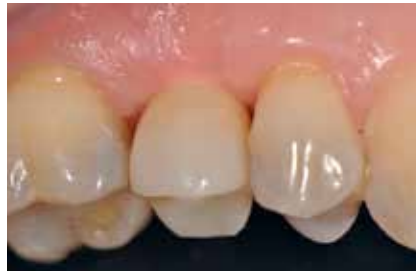tisch modellieren und verschleißt den Zugang zuverlässig. Überhänge oder Unterfüllung sind dabei zu vermeiden. Nach hersteller- und materialgemäßer Konditionierung wurden Abutment und Kronen mit geeigneten Kunststoffzementen (hier: RelyX unicem, 3M) verklebt. Das Vorgehen entspricht der Verklebung von keramischer Restauration mit einer Titanklebebasis. Nach dem Verkleben wird das Teflonband durch die Zugangskavität entfernt (**Abb. 21**).

### Definitive Eingliederung

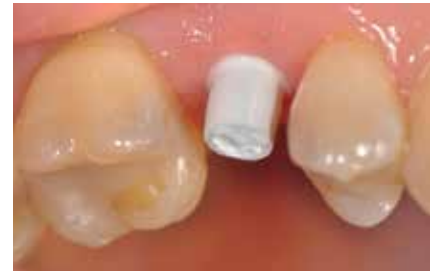Die mit dem Abutment verklebten Restaurationen konnten nun entnommen, Zementüberschüsse (**Abb. 22**) sicher entfernt und die Übergänge von Krone zu Abutment poliert werden. Für die definitive Eingliederung ist der für die Abutmentschraube vorgegebene Anzugstorque von 25 Ncm einzuhalten. Nach erneutem Auffüllen der Schraubenkanäle wiederum mit Teflonband wurden die Zugangskavitäten in ebenfalls üblicher Weise mit Komposit verschlossen. Das Ergebnis sind im vorliegenden Fall 2 metall- und zementfreie, verschraubte und reversible Einzelzahnrestorationen (**Abb. 23**). Bei dem routinemäßig durchgeführten



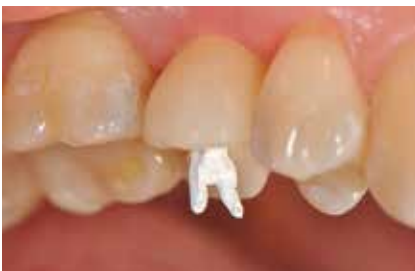**Abb. 18:** Das Abutment in situ.



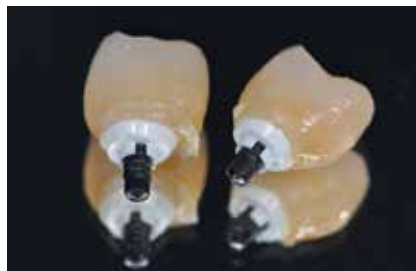
**Abb. 19:** Einprobe der Restauration.



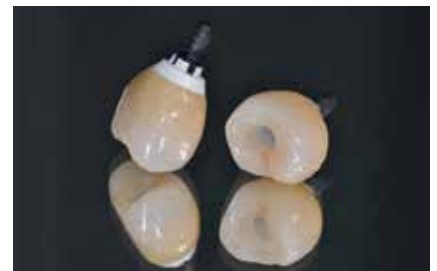**Abb. 20:** Zum Verkleben vorbereitet.



**Abb. 21:** Entfernung des Teflonbands durch den Schraubenkanal.

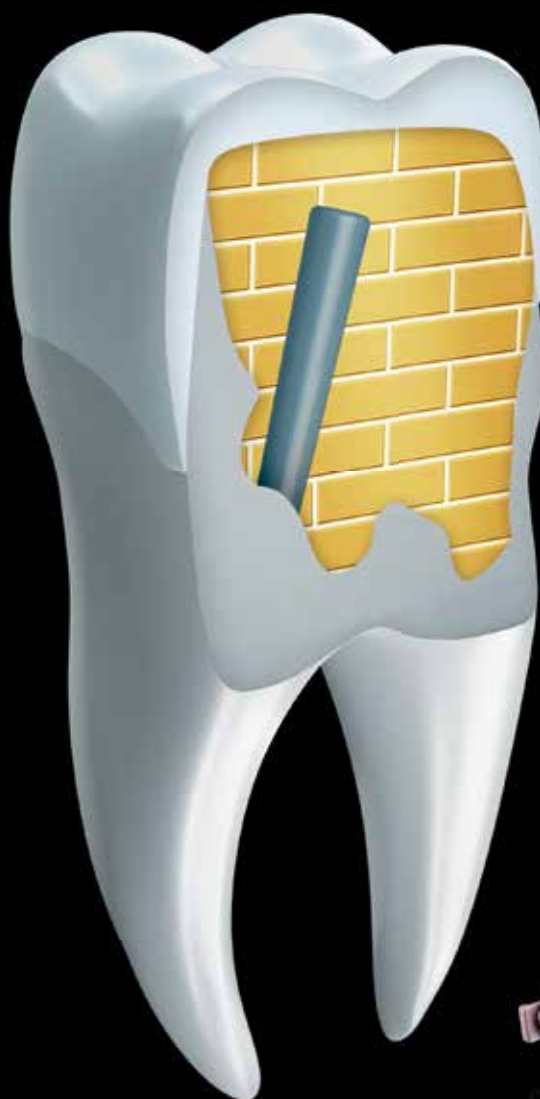

**Abb. 22:** Zementüberschüsse an der verklebten Restauration.



**Abb. 23:** Zement- und metallfrei verschraubte Einzelzahnrestorationen.

# Stumpfaufbau mit Visalys® Core – Darauf können Sie bauen



Visalys® Core ist dualhärtend, röntgenopak und zur Herstellung von Stumpfaufbauten wie auch für die Befestigung von Wurzelstiften geeignet. Mit Visalys® Core erhalten Sie einen stabilen Monoblock im Wurzelkanal. Die einzigartige Active-Connect-Technology (ACT) sorgt für einen sicheren Haftverbund selbst mit lichthärtenden Einschnitt-Adhäsiven, d.h. Sie bleiben beim Adhäsiv Ihrer Wahl. Für Informationen stehen wir gerne zur Verfügung unter 02774 705-99.

[www.kettenbach.de](http://www.kettenbach.de)



Follow-up 6 Monate nach Eingliederung zeigte sich eine an beiden Implantatpositionen reizlose Weichgewebssituation (**Abb. 24a und b**) und in den radiologischen Kontrollaufnahmen stabile periimplantäre Knochenverhältnisse (**Abb. 25a und b**).

**Reversibel und flexibel**

Sollten in der Folge wider Erwarten Probleme wie Chipping auftreten oder nachträgliche Farbanpassungen nötig werden, können diese ebenso wie bei Titanimplantaten auf einfache Weise korrigiert und revidiert werden. Selbst der Weg in den digitalen Workflow ist bereits mit der DTX Studio-Software (Nobel Biocare) und dem NobelPearl Position Locator beschriftet.

**Fazit**

Im Vergleich zu Titanimplantaten besitzen Keramikimplantate eine noch geringere Evidenz. Weitere Studien müssen folgen, um die vielversprechenden kurz- und mittelfristigen Ergebnisse zu bestätigen. Dennoch lässt sich im Rahmen der heute bereits verfügbaren Daten feststellen, dass Keramikimplantate sich neben den Erfolgsprognosen auch in der Handhabung den Titanimplantaten angenähert haben. Gewohnte chirurgische und prothetische Protokolle können nun weitestgehend übernommen werden – neben Evidenz und Zuverlässigkeit sicherlich ein wichtiges Argument für die zukünftige Akzeptanz von Keramikimplantaten in der zahnärztlichen Implantologie. Somit kann heute bereits festgehalten werden: Moderne Keramikimplantate stellen in der richtigen Indikationsstellung und im richtigen Umgang eine Ergänzung des Behandlungsspektrums in der zahnärztlichen Implantologie dar und werden auch künftig zunehmend an Bedeutung gewinnen. ■

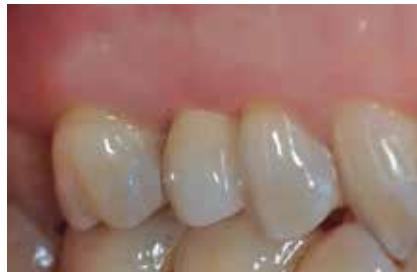

Abb. 24a: Situ 15; 6 Monate post Loading.

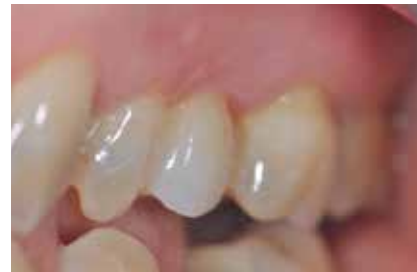

Abb. 24b: Situ 25; 6 Monate post Loading.

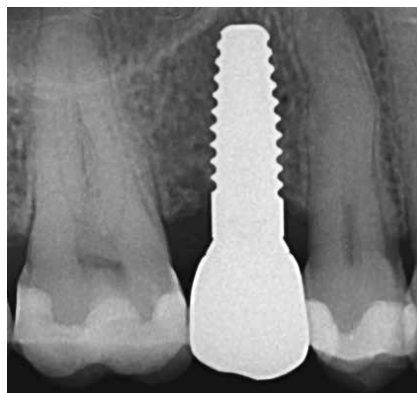


Abb. 25a: Implantat 15; 6 Monate post Loading.

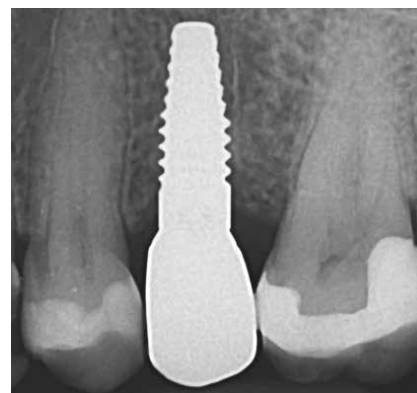

Abb. 25b: Implantat 25; 6 Monate post Loading.

*Anmerkung:  
Es besteht kein Interessenskonflikt des Autors.*

*Bilder, soweit nicht anders deklariert:  
© Dr. Jens Tartsch*

**Literaturverzeichnis unter [www.zmk-aktuell.de/literaturlisten](http://www.zmk-aktuell.de/literaturlisten)**

**Dr. Jens Tartsch**

Studium der Zahn-, Mund- und Kieferheilkunde an der Freien Universität Berlin  
 1992 Examen und Promotion, FU Berlin  
 Seit 1992 implantologisch tätig  
 Niedergelassen in eigener Praxis in Kilchberg/Zürich  
 Internationaler Fortbildungsreferent und Autor für dentale Implantologie mit Keramikimplantaten und Immunologie in der Zahn-, Mund- und Kieferheilkunde  
 Präsident der European Society for Ceramic Implantology – ESCI  
 Vorstandsmitglied der Swiss Society for Anti-Aging Medicine and Prevention – SSAAMP Mitglied ESCI, EAO, SSO, SGI, IOCI, SSAAMP, DeGUZ



**Dr. Jens Tartsch**  
 Kreuzstrasse 2  
 CH-8802 Kilchberg/ZH  
 dr.tartsch@zahnarzt-kilchberg.ch  
 www.zahnarzt.kilchberg.ch

**Zahntechnische Umsetzung**  
 Studio für Zahntechnik  
 ZT Dirk Tartsch  
 Kehlbrunnenweg 27  
 79774 Albruck  
 studio-fuer-zahntechnik@gmx.de