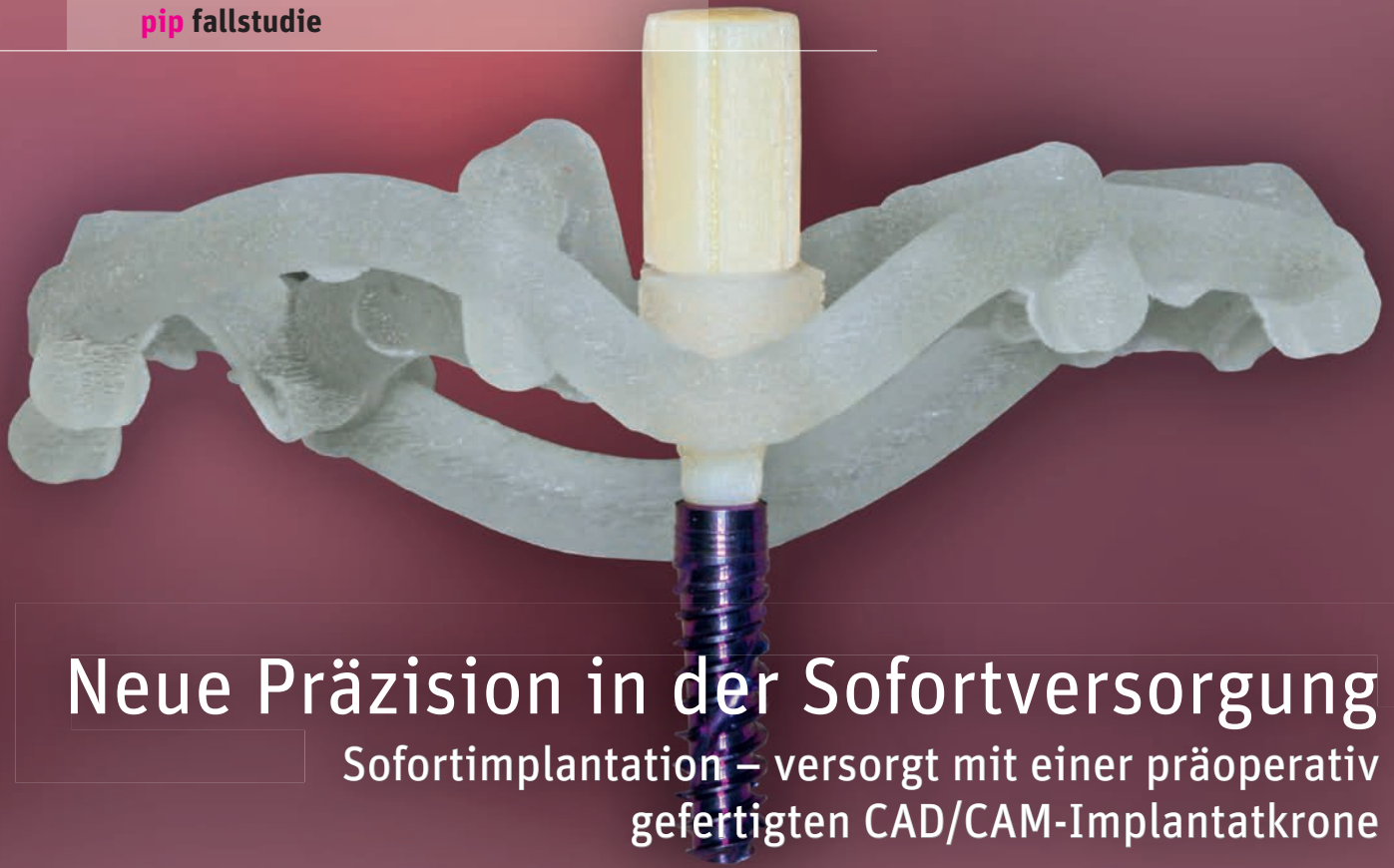



Neue Präzision in der Sofortversorgung

Sofortimplantation – versorgt mit einer präoperativ gefertigten CAD/CAM-Implantatkrone

Dr. med. dent. Mathias Sperlich



- Studium der Human- und Zahnmedizin Freiburg, Würzburg, Zürich
- Weiterbildungsassistent Oralchirurgie
- 2013 Gründung Sperlich & Sperlich Zahnmedizin
- 2018 Aufenthalt ILAPEO Curitiba, Brasilien
- 2018 Gründung Zentrum für Sofortbehandlung, Freiburg
- Tätigkeitsschwerpunkt Oralchirurgie, Implantologie und Parodontologie
- Referententätigkeit
- 2020 Postgraduierten-Studium Master of Science Implantologie und Oralchirurgie

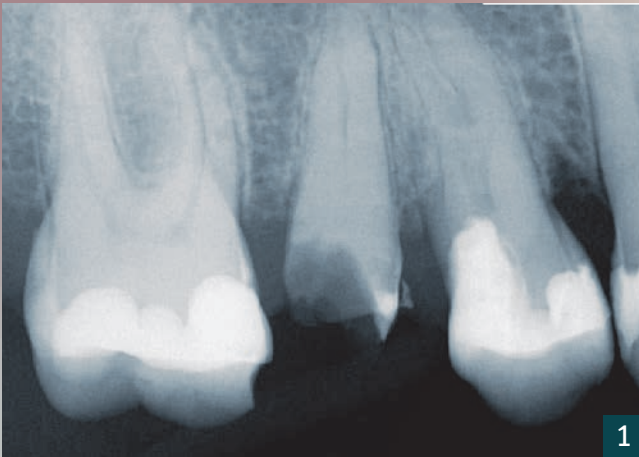
■ mathias@sperlich-sperlich.de
■ www.sperlich-sperlich.de
■ www.instagram.com/sperlich_zahnmedizin

Dr. med. dent. Markus Sperlich

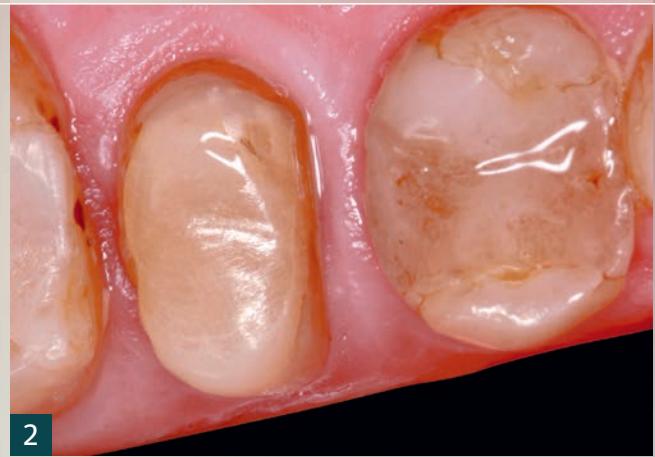

- Studium der Zahnmedizin an der Albert-Ludwigs-Universität Freiburg
- Bis 2013 Klinik für zahnärztliche Prothetik, Universitätsklinikum Freiburg
- 2013 Gründung Sperlich & Sperlich Zahnmedizin
- 2018 Aufenthalt am ILAPEO, Curitiba, Brasilien
- 2018 Gründung Zentrum für Sofortbehandlung
- Tätigkeitsschwerpunkt Implantologie, Implantatprothetik und Prothetik
- Referententätigkeit und Publikationen in der Implantologie und Prothetik mit Schwerpunkt Sofortbehandlung und Keramikimplantate

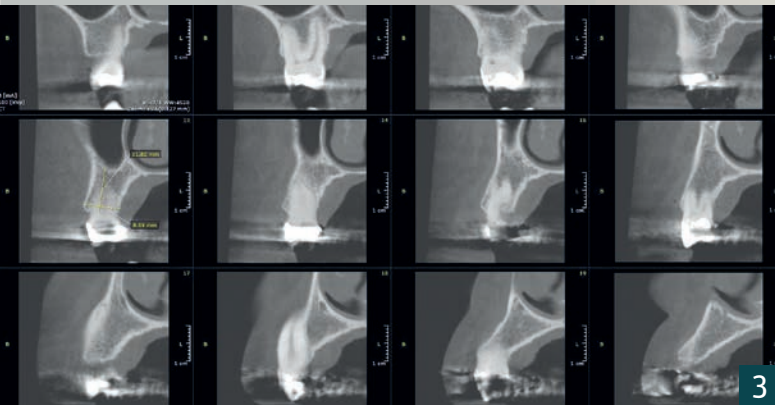
■ markus@sperlich-sperlich.de
■ www.sperlich-sperlich.de
■ www.instagram.com/sperlich_zahnmedizin



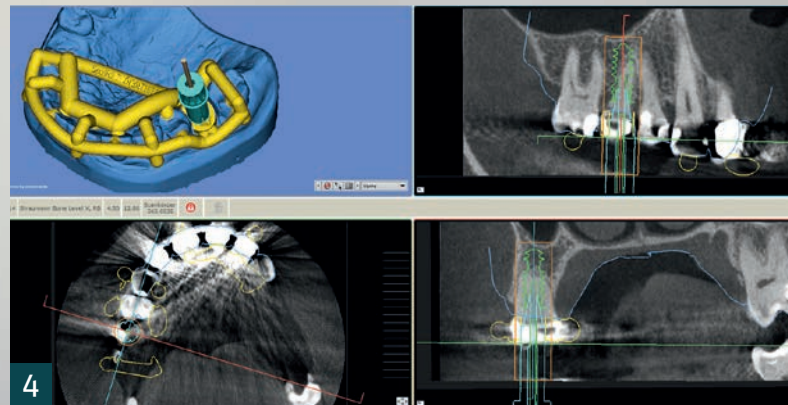
1



2



3



4

Jüngste Trends und Zukunftsanalysen [1] deuten auf eine steigende Nachfrage nach effizienten, sofortigen implantologischen und implantatprothetischen Lösungen hin. Auf Patientenseite wächst die Nachfrage nach weniger invasiven und langwierigen Behandlungen.

Infolge der Digitalisierung ist zudem der Informationsstand bzw. das Bewusstsein der Patienten in Richtung Sofortversorgung deutlich größer geworden. Diesen Entwicklungen wollen wir in unserer Praxis durch die Anwendung unseres Sofortbehandlungskonzeptes Genüge tragen.

Die vorgestellte Patientin ist notfallmäßig eine der ersten nach dem Wochenende in unserer Praxis. Die Krone des Zahnes 15 erfuhr am Sonntagabend ein Trauma durch einen Olivenkern. Vor der Patientin liegt eine beruflich sehr wichtige Woche. Über Schmerzen klagt sie nicht. Anamnestisch ist sie unauffällig und zeigt bis auf gelegentlichen Zigarettenkonsum keine Risikofaktoren. Die Anforderungen der Patientin an uns sind klar formuliert: Eine schnelle, wenig einschränkende, vorhersagbare und schmerzfreie Behandlung ohne ästhetische Einbußen.

Diagnostik und Prognose

Nach Anfertigung eines Zahnfilms (Abb. 1) zeigt sich eine epi- bis suprakrestale horizontale Kronenfraktur. Die Wurzel stellt sich weitgehend intakt dar. Klinisch ist das Pulpenkavum geschlossen.


Unter Berücksichtigung der allgemeinen und zahnärztlichen Anamnese wird die Patientin über die Behandlungsalternativen aufgeklärt: Eine konservative Behandlung mittels endodontischer Vorbehandlung, Stiftbohrung und prothetischer Versorgung mit gegossenem keramischen Stiftkernaufbau und vollkeramischer Krone. Alternativ eine Sofortbehandlung – 3D-Diagnostik, 3D-Implantatplanung, präoperative CAD/CAM-Fer-

1 Zahnfilm des Zahnes 15: Ausgangsbefund.

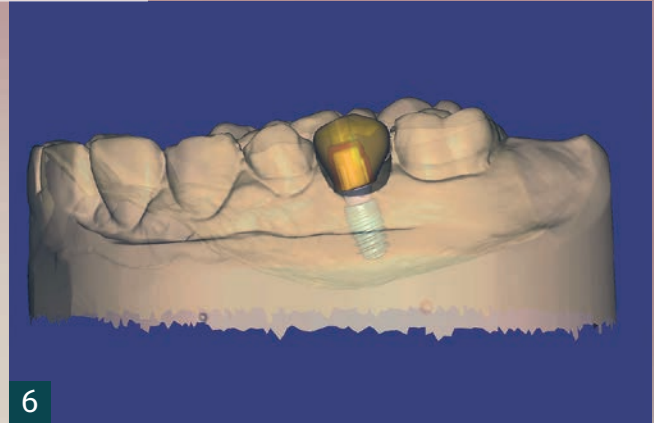
2 Dentinverband.

3 DVT-Aufnahme.

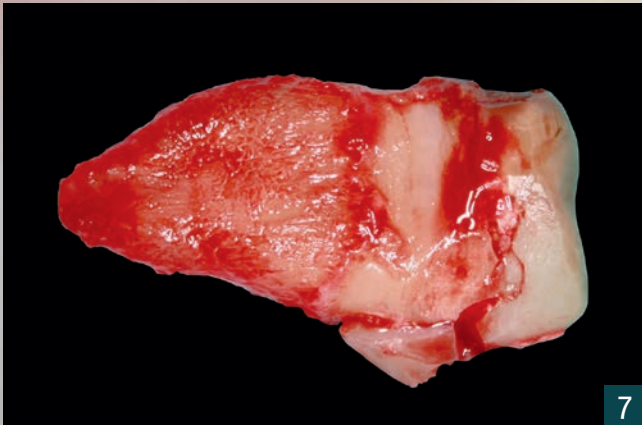
4 SMOP-Planung.



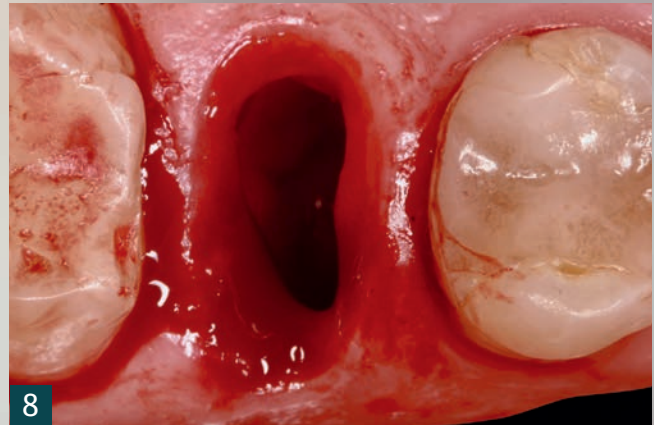
5



6



7



8

tigung einer implantatgetragenen Krone, operative Zahnentfernung und Sofortimplantation inklusive Sofortversorgung.

Aufgrund der vielen Sitzungen einer konservativ-prothetischen Behandlungsalternative entscheidet sich die Patientin für das Konzept der Sofortbehandlung. Es erfolgt eine ausführliche Aufklärung über das klinische Vorgehen, die Anfertigung einer DVT Aufnahme und die Abformung der Situation. Der Stumpf wird mit einem Dentinverband (Abb. 2) versorgt. Die Prognose der Behandlung wird von uns als sehr gut eingeschätzt, es besteht keine Beherdung der Wurzel, die Patientin verfügt über eine sehr gute Compliance.

Behandlungsplanung und Extraktion

Nach Auswertung der DVT-Aufnahme (Abb. 3), werden die STL-Daten des DVTs und des digitalen Abdrucks in die SMOP-Software eingespielt. Die Implantatplanung für ein Straumann BLX Implantat in regio 15 erfolgt nach unseren Standards für die Sofortbehandlung (hohe Primärstabilität, Schonung und Erhalt der alveolären Strukturen) (Abb. 4). Unsere Planung übermitteln wir nach Fertigstellung an das Servicecenter Stentists zur Herstellung der Bohrschablone und Vorbereitung der Suprakonstruktion. Entscheidend für den Erfolg der präoperativ CAD/CAM-hergestellten Sofortversorgung ist die Tat-

sache, dass das Implantat chirurgisch in der durch die Planung festgelegten vertikalen Höhe und Rotationsausrichtung der Innenverbindung platziert wird. In Zusammenarbeit mit Stentists entwickelten wir hierfür ein spezielles Eindrehwerkzeug (Abb. 5). Dieses importierten wir in den ersten Validierungsfällen noch als Geometrie in die Planung. Es zeigt sich, dass über die definierte Anschlaghöhe des Eindrehwerkzeuges auf dem Hülsenlager der Bohrschablone die richtige vertikale Implantatposition, die richtige Angulation und die richtige Rotationsausrichtung der Innenverbindung erreicht wird.

Sind alle Erfordernisse finalisiert erfolgt der Datenexport via STL. Mit diesem verbunden ist der Export des Scanabutments. Das Scanabutment dient als Grundlage in den dentalen Konstruktionsprogrammen. Es referenziert im Zusammenspiel mit dem exportierten OP-Plan die Lage des Implantates und des auszuwählenden Abutments in der Software.

In exocad wird die Fertigung einer CAD/CAM-implantatgetragenen Krone (Abb. 6) durchgeführt.

Sofortimplantation

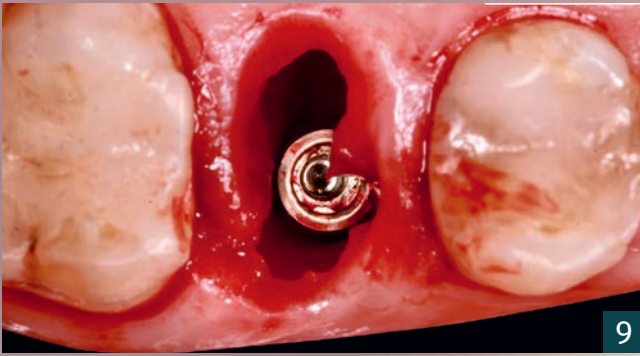
Nach entsprechend steriler Vorbereitung wird zunächst die atraumatische Extraktion des Wurzelrestes (Abb. 7) voll-

5 Eindrehwerkzeug H07 nach Sperlich & Sperlich.

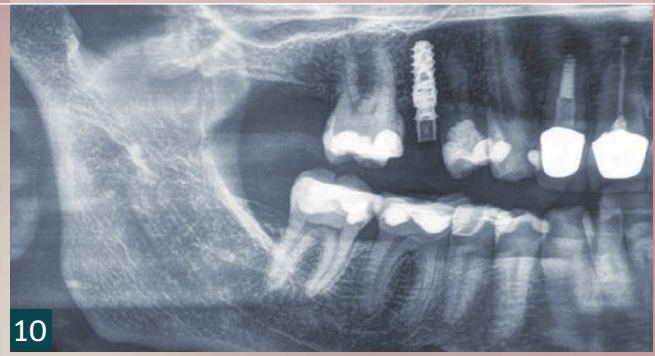
6 Präoperative CAD-Planung für die Fertigung der Implantatkrone.

7 Extrahierter Wurzelrest.

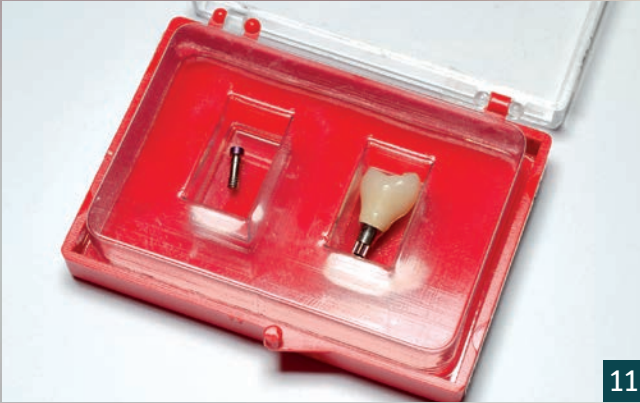8 Extraktionsalveole.



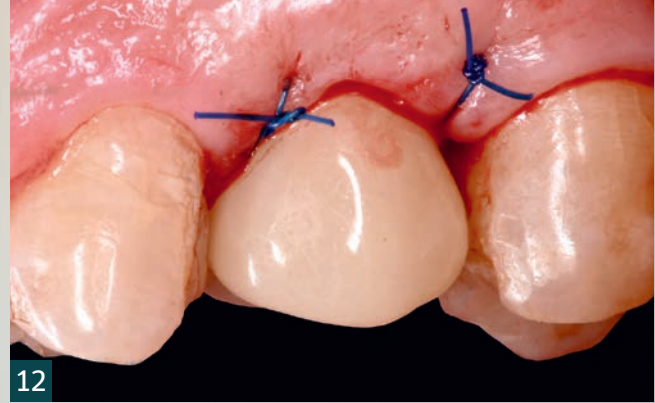
9



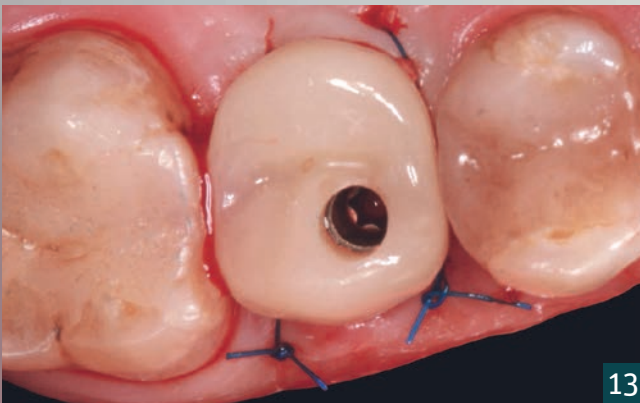
10



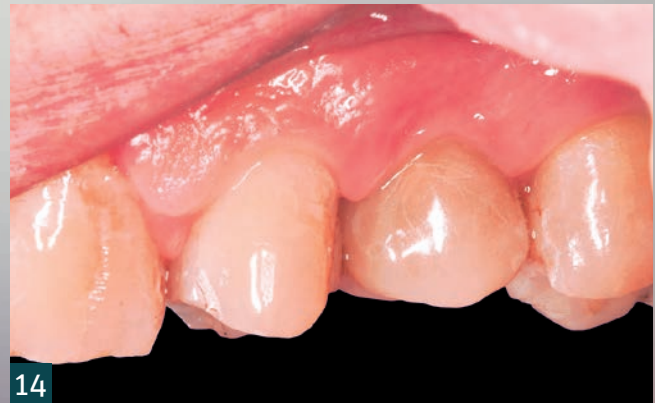11



12



13



14

zogen. Dieser erste Schritt stellt eine wichtige Grundvoraussetzung für den späteren Behandlungserfolg dar. Die Sofortimplantation und somit auch die Sofortversorgung leben von dem Erhalt der anatomischen Strukturen. Neben Ruhe, Zeit und Erfahrung ist hier der Einsatz von Desmotomen ein Garant für den Erfolg. Nach erfolgreicher Extraktion erfolgt die schonende Behandlung der Extraktionsalveole (Abb. 8). Liegt keine Entzündung vor, kommt lediglich eine Spülung mit NaCl zum Einsatz. Der größtmögliche Erhalt der Physiologie des Parodonts ist ein weiterer Baustein zum Erfolg. In Fällen mit einer chronischen – nicht akuten – apikalen Entzündung implantieren wir ebenfalls erfolgreich sofort. Hierbei kommt jedoch ein differenziertes Management der Extraktionsalveole zum Einsatz. Das Entzündungsgewebe wird unter

wiederkehrender Spülung mit Jod vollständig debridiert. Es folgt eine Einlage mit einem in Jod getränkten Gazesteifen für zwei Minuten. Die entsprechende „Jodanamnese“ gilt es zu berücksichtigen.

Nach entsprechendem Alveolenmanagement folgt die Anprobe der SMOP-Schablone. Ein spannungsfreier, suffizienter Sitz ist hier unumgänglich.

Die geführte Aufbereitung des Implantatalters erfolgt direkt über die Alveole. Wir bevorzugen ein atraumatisches Vorgehen. Auf eine Lappenbildung wird bei intakten Alveolenwänden verzichtet. Bei vorgestellter Patientin wird für ein Straumann BLX (4.0; 12 mm) systemimmanent aufbereitet.

9 Implantat in situ.

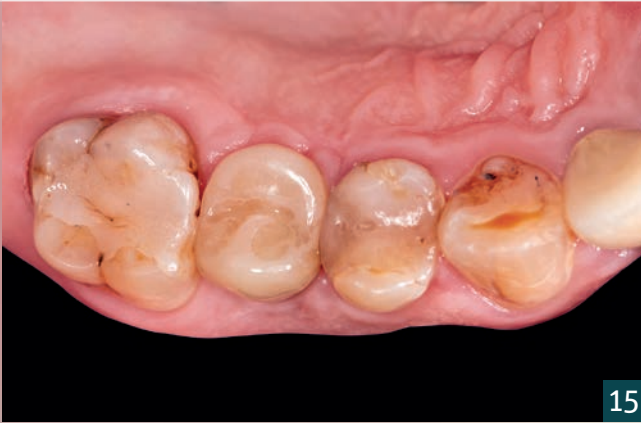10 Radiologie postoperativ.

11 Präoperativ gefertigte CAD/CAM-Krone.

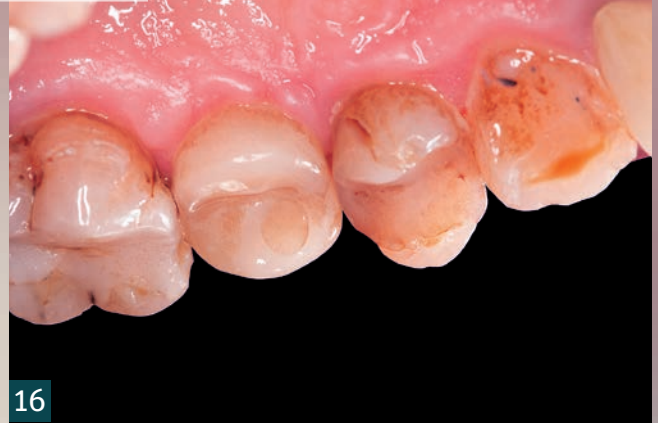12 Sofortversorgung lateral.

13 Sofortversorgung okklusal.

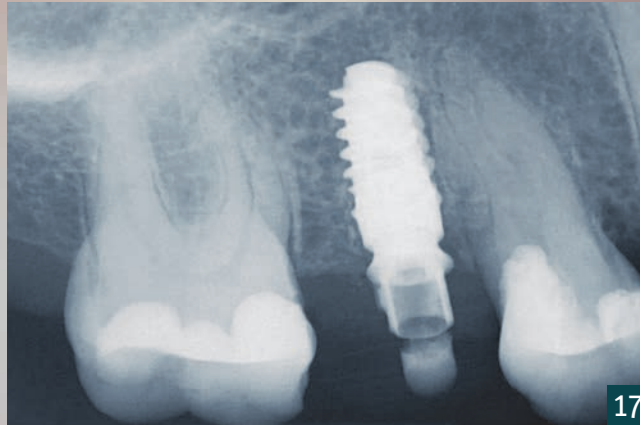
14 Situation zwölf Monate postoperativ.



15



16



17

Die Implantatinsertion erfolgt händisch mit beschriebenem Eindrehwerkzeug H07 (Abb. 5). Für die anschließende Sofortversorgung ist hierbei ein Eindrehmoment > 35 Ncm unerlässlich [3]. Wie bereits beschrieben, ist dank der Eindrehhilfe eine exakte Position des Implantates entsprechend der Planung in situ möglich (Abb. 9). Auf eine zusätzliche Augmentation wird erfahrungsgemäß verzichtet [4].

Sofortversorgung

Der Wundverschluss erfolgt bei der Patientin über die präoperativ gefertigte CAD/CAM-Krone (Abb. 11). Die Krone wird hierbei mit einem Drehmoment von 20-25 Ncm fixiert (Abb. 12-13). Der Verschluss der transokklusalen Verschraubung erfolgt mit Teflonband und Tetric Flow. Abschließend

wird die Okklusion nach dem Prinzip des non occlusal loadings nochmals überprüft.

Ergebnis

Die Patientin war sozial nicht eingeschränkt und konnte selbstbewusst ihren wichtigen Termin am Ende der Woche wahrnehmen. Zwölf Monate postoperativ zeigen sich hervorragende Weichgewebsverhältnisse (Abb. 14-16). Radiologisch stellt sich eine stabile Osseointegration des Implantates dar (Abb. 17). Das Ergebnis bestätigt die Literatur, welche von 98,4 Prozent [2] Erfolgsrate bei Sofortimplantation mit simultaner Sofortversorgung ausgeht. Unser Fall zeigt keinen signifikanten Unterschied zu konventionellen Protokollen [5].



Scan mich!

LITERATUR
zu dieser Publikation



Abrechnungstipps
zu dieser Publikation

DZR | Blaue Ecke

15 Aufsicht auf die Zahnreihe zwölf Monate post-OP, ...

16 ... die CAD/CAM-gefertigte Krone gliedert sich natürlich in die Zahnreihe ein.

17 Radiologie zwölf Monate postoperativ.